

ISSN 0376-4672

KDA

대한치과의사협회지

THE JOURNAL OF THE KOREAN DENTAL ASSOCIATION

Vol.51 No.1 **2013. 1**



 **대한치과의사협회**
KOREAN DENTAL ASSOCIATION

대한민국에서 가장 많이 사용되는 이종골



OCS-B® **OCS-H**®

우수한 품질과 경제적 비용으로
국내에서 가장 많이 사용되는 이종골 OCS-B, OCS-H
더 좋은 제품, 더 큰 만족으로 보답하겠습니다



(가칭)학회도 인준때 학술위 참여 가능 매년 권역별 학술대회 개최 관련 규정 제정 치협 정기이사회

앞으로는 학회 인준을 신청한 (가칭)학회도 학회의 인준을 논의 할 때에는 학술위원회에 참석해 의견을 개진할 수 있게 됐다.

또 내년부터 중앙회가 지부 또는 권역별로 매년 공동학술대회를 개최하도록 하는 규정이 제정돼 이와 관련한 법적 근거가 마련됐다.

이울러 박정숙 수녀(전남치대 90년 졸업)가 2012년 올해의 치과인상으로 추인됐다. 치협은 12월 18일 올해 마지막 정기이사회를 열고 이 같이 의결했다.

이날 회의에서는 학회인준 규정 개정(안)을 검토하고 ▲의사는 재직위원 과반수의 출석과 출석위원 과반수의 의결로 정한다. 단 위원의 출석은 위임할 수 없다 ▲인준을 신청한 (가칭)학회는 학술위원회에 출석해 의견을 개진할 수 있다 ▲(가칭)학회의 인준신청은 회계연도 기준 연 1회로 한다는 조항을 신설해 (가칭)학회의 인준 논의 및 의결 절차 과정을 명확히 했다.

또 치협 종합학술대회 운영에 관한 규정 제정(안)을 토의하고 지난 4월 열린 '치협 제61차 정기대의원총회'의 의결에 따라 치협

이 지부 또는 권역별로 개최되는 종합학술대회를 매년 공동으로 개최·운영하기 위한 규정을 의결했다.

이울러 올해의 치과인상 선정위원회가 결정한 박정숙 수녀를 '2012 올해의 치과인상'으로 추인하고, 협회대상(공로상) 공적심사특별위원회, 협회대상(학술상) 및 신인학술상 공적심사특별위원회, 윤광열 치과의료봉사상 공적심사특별위원회를 구성했다.

이날 회의에서는 또 감염관리소위원회 위원으로 신호성 교수(원광치대 인문사회치의학교실)를 추가 위촉했다.

이울러 대한치과의사협회 창간 60주년 기념식을 신년교례회 때 함께 열기로 하고, 협회지에 150여편의 원고를 기고해 최다 게재를 한 김규문 전 치협 감사에게 패를 수여기로 했다.

김세영 협회장은 인사말을 통해 "신년 기자회견을 한 것이 었고 제 같은데 벌써 올해 마지막 이사회를 열게 됐다"며 "이제 올해가 가면 정확하게 16개월이 남게 되고 총회가 지나면 시간이 확실처럼 빨리 지나갈 것이다. 내년에도 열과 성의를 다해 뜻깊은 집행부로 남기를 바란다"고 말했다.



경과조치 교육 내년 2월까지 추가배정 내년 1월 AGD 강연 확정 ... 이수시간 확인 주의

통합치과전문임상의(AGD) 경과조치 교육 미이수자들을 위해 올해 말까지 계획된 필수교육을 경과조치 기간이 종료되는 2013년 2월까지 추가로 배정, 시행기로 한 가운데 2013년 1월 교육일정도 확정됐다.

이에 따라 특히 AGD 자격증 취득예정자의 경우 교육이수시간 확인 등 교육 참석에 대한 세심한 주의가 요구되고 있다.

1월 강연일정을 보면 내년 1월 6일에는 서울(치협 대강당)에서 Medical Risk Assessment와 보존수복학, 임플란트, 치과마취과학 등에 대한 강연이 펼쳐지며, 이날 광주(광주지부 강당)에서도 방사선학을 비롯한 임플란트, 소아치과학, 근관치료학 등에 대해 다룬다.

또 13일에는 부산(주)디오부산본사 대강당과 대전(원광치대 대전치과병원 세미나실)에서 각각 열린다. 부산에서는 보철 교합학과 기초학-병리, 예방치과학, 구강악안면외과학 및 의료윤리에 대한 내용이 공유되며, 대전에서는 치주학과 신경손상, 스포츠치의학, 법치의학 등의 주제를 다룬다.

이러 20일에는 서울(가톨릭의과학연구원 대강당)과 대구(경북대 치전문 대강당)에서 각각 개최된다. 서울에서는 보험과 재료학, 교정학, 구강내 연조직 질환에 대해, 대구에서는 Medical Risk Assessment, 보존수복학, 임플란트, 치과마취과학 등에 대해 다룰 예정이다.

이밖에 27일에도 서울(치협 대강당)에서 TMD, 기초학-악리, 수면무호흡증, 임플란트 등을 중심으로 강연이 이뤄진다.

AGD수련위원회는 "AGD 자격증 취득예정자의 경우 AGD 경과조치 기간이 종료되는 내년 2월 28일까지 경과조치 필수교육 및 일반교육을 모두 이수해야 자격증 취득이 가능하므로 교육이수시간 확인 등 교육 참석에 대한 각별한 주의를 바란다"고 거듭 당부했다.

교육 참가 신청 및 확인은 치협 홈페이지(www.kda.or.kr)에 접속해 (오른쪽 Quick Link) AGD 클릭→강연신청을 하거나 또는 AGD 홈페이지(www.agd.or.kr)에서도 강연신청이 가능하다. 문의 : 치협 AGD수련위원회(02-2024-9197)



“직선제 포함 모든 방안 폭넓게 수렴”

지부장협의회, 협회장 선거제도 개선안 논의

치협 집행부가 협회장 선거제도 개선방향에 대해 직선제를 포함하는 모든 안을 폭넓게 수렴해 내년 4월 정기대의원총회에 상정하는 등 현행 선거제도에 대한 개선 의지를 재차 확인했다.

12월 1일 대구 그랜드호텔에서 열린 전국시도지부장협의회(회장 고천석)에서 김세영 협회장과 지부장들은 장시간에 걸쳐 심도있게 협회장 선거제도 개선에 대한 의견을 나눴다.

이날 회의에서는 최근 일부 치과계에서의 직선제 요구 분위기, 대한한 의사협회 등 타 보건의료단체의 직선제 결정 당시 내부 갈등 및 상황, 그에 따른 문제점 등이 지적됐고, 전회원을 대상으로 하는 설문조사의 필요성 등도 제기됐다.

울산지부(회장 박태근)에서는 선거제도 개선 및 직선제를 촉구하는 안을 울산지부 임원명의로 제출하는 등 지부장들은 선거제도에 대한 생각과 회원 설문조사의 장단점 등을 허심탄회하게 논의했다.

이에 대해 김세영 협회장은 “이미 치협 정관제규정개정특별위원회가 이 문제에 대해 심도있게 연구하고 있고 내년 1월까지의 안이 도출될 것으로 예상되고 있다”며 “정관제규정개정특별위원회 안이 치협 이사회에 상정되면 적극 검토해 최적안을 내년 4월 정기대의원총회에 제출하겠다”고 밝혔다.



치과의사 면허신고 전산시스템 ‘첫 선’

3일 오전 10시부터 가동 ... 본인인증 절차 후 접속·신고 가능

치과의사 면허신고 전산 시스템이 12월 3일 첫 선을 보였다. 이에 따라 올해 4월 28일 이전에 치과의사 면허를 취득한 회원의 경우 오는 2013년 4월 28일까지 반드시 해당 시스템을 통해 신고해야 한다.

치협은 지난 4월 28일 의료법 개정 및 시행에 따라 치과의사 면허신고 업무를 보다 원활하게 수행하기 위해 ‘면허신고 전산시스템’(license.kda.or.kr)을 최근 개발 완료했으며, 이를 3일 오전 10시부터 치과의사 회원들에게 공개했다.

특히 이 시스템은 치과의사 면허를 취득한 회원들이라면 모두 간단한 본인인증 절차를 통해 접속, 신고할 수 있다.

면허신고 시에는 회원인증, 신상정보입력, 이수·면제확인, 신고완료, 수리완료 등의 5단계를 거치게 되며, 만약 보수교육 점수를 이수하지 못했을 경우 면허신고를 할 수 없게 설정돼 있다. 또 타 의료인단체의 시스템과는 달리 면제·유예신청이 온라인으로도 가능하다.

이 면허신고 시스템은 협회 홈페이지(www.kda.or.kr) 초기화면에 게시된 팝업창 및 공지 배너를 통하거나 해당 홈페이지 주소(license.kda.or.kr)를 입력해 접속하면 된다.

이번 시스템은 기본적으로 조작이 간편한 인터페이스 및 메뉴체계를 지원하고 있기 때문에 시스템이 지정하는 대로 단계를 밟아 간다면, 일반적인 면허 신고에는 큰 무리가 없을 전망이다.

먼저 본인 인증을 거치고, 신상정보를 입력하면 교육년도, 보수교육 이수내역, 세부 교육명 등 보수교육 현황을 볼 수 있으며, 이

에 대한 확인 완료 후 개인정보취급방침에 동의를 하면 간단하게 신고가 완료된다.

다만 면허신고 대상인 회원들의 경우 보수교육 점수 이수 현황을 사전에 반드시 확인해 면허신고 시 불이익을 받지 않도록 주의해야 한다.

특히 학술대회에 참석했다고 하더라도 본인의 보수교육 이수 점수를 착각하거나 행정상 착오로 누락되는 경우가 있을 수 있는 만큼 다시 한 번 정확하게 확인하는 절차를 거쳐야 한다.

아울러 인터넷 환경에 익숙하지 않은 일부 고령 회원의 경우 보건복지부 지침에 의거한 양식을 통한 대행처리도 가능하기 때문에 각 지부 사무국 등에 이에 대해 문의해야 한다.

치협은 이번 면허신고 전산 시스템 오픈과 함께 일선 치과의사 회원들이 면허신고 시 불이익을 받는 일이 없도록 적극적으로 ‘매뉴얼’을 홍보한다는 방침이다.

수개월 간의 검토 및 개발 과정을 거친 이 시스템은 지난 10월 각 지부 총무이사 연석회의와 11월 치협 정기이사회 등을 통해 운영 방법과 보완점 등에 대한 의견 수렴을 거쳤다.

또 최근에는 정식 오픈에 앞서 실무자와 지부 관계자 등을 대상으로 한 ‘베타 테스트’를 진행, 시스템의 안정성을 최종 점검했다.

특히 치협에서는 11월 22일 각 지부로 공문을 보내 면허 신고대상(2012년 4월 28일 이전 면허 취득자) 및 신고기한(2013년 4월 28일까지) 등을 반드시 숙지, 소속 지부 회원들이 신고를 누락하는 일이 없도록 안내 및 계도해 줄 것을 당부했다.

신뢰와 정확을 생명으로
치과계를 리드하는 **치의신보**

손에 딱! 눈에 확!

KDA

21세기 사업 파트너 치의신보



광고
문의

TEL 2024-9290
FAX 468-4653
E-mail kdapr@chol.com

- ▶ 광고료 수납 : 외환은행
- ▶ 계좌번호 058-22-02441-8
- ▶ 예금주 대한치과의사협회

임상가를 위한 특집

치과용 심미수복재

- 1 오 승 한
: 치과심미수복용 세라믹의 최신 특성평가
- 2 권 태 엽
: 심미수복용 레진
- 3 안 진 수
: 치과용 심미수복재의 심미적 특성

투고일 : 2012. 12. 10

심사일 : 2012. 12. 18

게재확정일 : 2012. 12. 20

치과심미수복용 세라믹의 최신 특성평가

원광대학교 치과대학 치과생체재료학교실 및 생체재료·매식 연구소

오 승 한

ABSTRACT

Recent characteristics of dental esthetic restorative ceramics

Department of Dental Biomaterials and Institute of Biomaterial · Implant, College of Dentistry, Wonkwang university
Seunghan Oh, Ph.D.

Dental ceramics is well known to have excellent esthetics, biocompatibility as well as high compressive strength. However, the fragility of ceramics against tensile and shear loads leading to the delayed fracture of micro crack on ceramic surface and the backwardness of ceramic fabrication technique limit the usage of ceramic materials in dentistry. Among all ceramic materials, zirconia has been introduced to overcome the drawback of conventional dental ceramics in the field of dentistry due to the nature of zirconia featuring proper opalescence and high fracture toughness. Also, novel manufacturing techniques enable ceramic materials to prepare high esthetic anterior and posterior all ceramic system. In this paper, it is introduced and discussed that novel techniques characterizing the bond strength between zirconia core and veneering ceramics and analyzing the fluorescence of dental ceramics in order to overcome the gap between the results of basic research and the feasibility of the results in the field of dental clinics.

Key words : Dental ceramic, esthetic, zirconia, bond strength, all ceramic system, fluorescence.

I. 서론

1887년에 Land에 의해 처음 소개된 치과용 세라믹은 투명성, 생체친화성, 내마모성, 압축강도 등의 심미적 및 기계적 성질을 갖고 있으나, 미세결함에 의한 지연파괴와 인장-전단응력에 취약하다는 단점을 가지고 있다. 따라서 기존의 치과용 세라믹은 세라믹 특유의 기계적 취약성을 보완하고 심미성을 표현하기 위하여 금속-세라믹 수복물의 조합을 사용해왔다. 금

속-세라믹 수복물은 앞서 설명했듯이 세라믹의 우수한 심미성과 금속의 높은 파절에 대한 저항성의 특징을 결합시킨 것으로 국소의치 또는 고정성 보철물을 위한 방법으로 지금까지 사용되어 오고 있다¹⁾. 하지만, 금속-세라믹 수복물은 사용되는 금속의 구강 내에서의 용출 및 이에 따른 조직 변색 및 알레르기 등의 부작용, 금속과 세라믹 간의 열팽창계수 차이에 따른 결합실패, 그리고 금속 특유의 불투과성 등의 근본적인 문제점 등으로 인하여²⁻³⁾, 금속을 대체할 수 있는

재료에 대한 많은 연구가 진행되어 왔다.

최근의 심미성에 대한 요구가 높아지면서 금속-세라믹 수복물을 대신하는 전부도재관의 사용이 확대되고 있다. 초기에 개발되었던 전부도재관의 경우, 기술적 한계로 인하여 우수한 심미성에도 불구하고 낮은 정밀도와 기계적 물성으로 인하여 실제 사용에 있어서 많은 제약이 따랐다. 그러나 최근 기술개발과 함께 다른 분야의 선진 성형기술을 치과재료 제작에 적용함으로써 전부도재관이 치과 보철물 제작에 차지하는 비중이 상당히 높아지고 있는 추세이다.

치과심미수복용 세라믹은 심미성을 결정하는 광학적 성질과 세라믹 자체의 강도 및 다른 재료와의 결합 강도를 결정하는 기계적 성질에 대한 평가가 다른 성질에 비하여 가장 중요시되는 것을 알 수 있다. 본 논문에서는 현재 사용되고 있는 다양한 치과심미수복용 세라믹의 기계적 및 심미적 특성평가에 관한 최신 연구동향을 확인하고 실제 임상에서의 적용 가능성에 대해서 평가하고자 한다.

II. 치과심미수복용 세라믹의 분류

전부도재관을 제작하는데 사용되는 방법에 따라 분류하면 다음과 같다.

- (1) 알루미늄 코어에 비정질의 비니어를 형성시킨 소결형(Sintered) 전부도재관.
- (2) 왁스소환법으로 비결정질의 세라믹 크라운을 제작한 후 열처리 과정을 거쳐 결정상으로 제작되는 주조형(Castable) 전부도재관(예 : DICOR 등).
- (3) 열가압기(Heat press)를 이용하여 용융된 세라믹 주괴(Ingot)를 왁스소환법에 의해 형성된 매몰재 주형에 injection하는 열가압형(Heat-pressed) 전부도재관(예 : IPS Empress, IPS Empress 2, OPC, OPC 3G 등).

- (4) Glass infiltration 기법(용융된 유리가 도재 표면에 존재하는 기공 속으로 침투되어 들어가 기계적 물성과 심미성을 증진시키는 방법)을 이용한 슬립캐스팅(Slip-cast)형 전부도재관(예: In-Ceram Spinell, In-Ceram Alumina, In-Ceram Zirconia 등).
- (5) 정밀가공기계(Milling machine)를 이용하여 세라믹 블록을 원하는 형태로 가공하는 정밀가공형 (Machinable) 전부도재관(예 : CAD/CAM, Celay system 등).

기존의 전부도재관에 주로 사용되던 세라믹 소재였던 비정질 유리와 알루미늄에 비하여 최근에 소개된 지르코니아는 재료 자체의 반투명한 특성과 우수한 기계적 특성으로 인하여 비정질 유리의 장점인 심미성과 알루미늄의 장점인 우수한 기계적 물성을 골고루 갖추고 있는 훌륭한 치과심미수복용 세라믹의 재료라고 볼 수 있다⁴⁾. 특히, 이트리아(Y_2O_3)가 첨가된 부분안정화 지르코니아는 표면의 미세결함에 의한 미세크랙의 전파의 진행을 방해함으로써 기존의 세라믹 재료가 가지고 있던 취성과 미세결함에 의한 지연파괴를 차단할 수 있고, 이에 정밀가공이 요구되는 치과 보철물 제작에 좀 더 현실적으로 다가갈 수 있는 재료이다⁵⁾.

III. 지르코니아 코어와 상부도재의 결합 강도 평가

지르코니아 재질의 전부도재관은 구조에 따라 지르코니아 단일 구조로 이루어진 단일 구조 전부도재관과 하부의 지르코니아 코어와 상부 도재로 이루어진 이중 구조 전부도재관이 있다. 대부분의 지르코니아 전부도재관 제작에는 이중 구조 법이 사용되고 있으며 이 방법은 단일 구조에 비하여 심미성이 우수하나, 상부도재를 축성을 해야 하므로 부가적인 소성공정이 필요하다는 단점이 있다⁶⁾.

임상가를 위한 특집 1

따라서 이중 구조 전부도재관의 기계적 성질은 지르코니아 코어와 상부도재 간의 결합력에 따라 평가된다고 볼 수 있다. 기존에 사용되던 이중 재료간의 결합강도는 주로 전단 및 인장결합강도를 이용하여 평가하였으나, 기초연구에 의한 결과와 임상에서의 실제 파절양상이 상이한 관계로 새로운 결합강도 측정법이 많이 소개되어 왔다. 특히, 실제 치아 형태의 전부도재관 시험 시편을 제작하여 기계적 성질을 평가하는 많은 연구들이 발표되었으나, 구강 내에서의 저작압 형태의 복잡성과 실험의 재현성이 어렵기 때문에 보편적으로 사용하기에는 추가적인 연구들이 더 필요한 상태이다. 따라서 보편적이고 재현성이 있고 임상에서의 실제 파절양상을 예측할 수 있는 기계적 특성 평가법이 개발되고 있다. 현재 전부도재관의 기계적 물성평가 국제규격은 개발 중에 있으며, 기존의 금속-세라믹 수복물의 기계적 물성을 평가하는 국제규격인 ISO 9693-1:2012⁷⁾에 기반을 두고 있다. 현재 개발 중인 국제규격에는 기존 금속-도재 수복물의 결합력을 평가하던 Schwickerath crack initiation test를 지르코니아-도재 수복물의 결합강도 측정에 적용시

켰다⁷⁾. 또한, 좀 더 임상적인 면에서 세라믹의 기계적 물성을 평가하기 위하여 상아질 기반을 이용한 biaxial loading test도 추가하였다⁸⁾. Schwickerath crack initiation test 및 상아질 기반을 이용한 biaxial loading test에 대한 설명은 그림 1에 나와 있다.

일반적으로 지르코니아는 그 자체의 미세인장강도는 340MPa로 높는데 반해, 상부 도재와의 결합강도는 평균 29MPa로 다른 도재 코어 재료에서의 결합강도에 비해 낮고, 코어재료와 상부 도재의 열팽창계수 또한 차이가 많이 나기 때문에 상부 도재의 깨짐 또는 갈라짐이 다른 완전도재관이나 도재소부전장관보다 빈번하다^{9, 10)}. 이러한 단점을 보완하기 위하여 지르코니아 코어와 상부 도재 사이에 라이너를 도포하거나 또는 기계적, 열적 및 화학적 처리로 지르코니아 표면 거칠기를 조절하여 상부도재와의 결합력을 증진시키는 많은 연구들이 수행되었다¹¹⁻¹⁵⁾. 본 연구진도 위와 같은 문제점을 해결하고 지르코니아 코어와 상부 도재의 결합력을 증진시키기 위하여 기계적, 열적 및 화학적 처리 등의 여러 가지 방법 중에서 지르코니아 표면

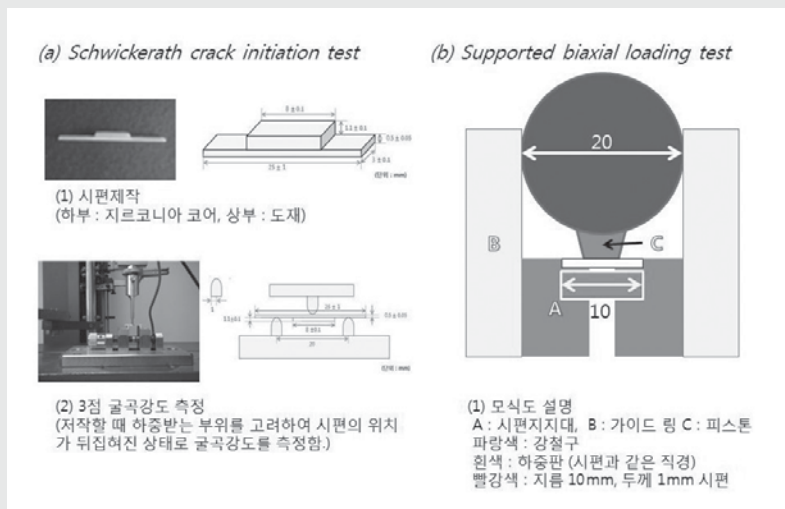


Fig. 1. Schematic diagram of Schwickerath crack initiation test and biaxial loading test with dentin support.

에 다양한 화학적 처리를 하여 지르코니아의 표면에너지와 지르코니아-도재 수복물의 결합강도에 미치는 영향에 대해서 평가하였다⁶⁾. 그림 2에서 보는 바와 같이 지르코니아를 HF와 NaOH용액 속에 다양한 시간 동안 담지한 후, 상부 도재를 올려 시험시편을 제작하였다. Schwickerath crack initiation test를 이용하여 시험시편의 결합강도를 측정하였다. HF 처리 시간이 길어짐에 따라 지르코니아의 표면에너지를 증가하여 상부도재와 좋은 결합력을 나타낼 것으로 예측되었으나, 오히려 3점 굴곡강도 결과가 낮아짐을 확인하였고, 주사전자 현미경 표면관찰사진에서 알 수 있듯이 HF에 의한 화학적 처리가 지르코니아의 표면을 빠르게 부식시켜 지르코니아 자체의 강도를 낮추기 때문임을 알 수 있었다⁶⁾.

IV. 치과심미수복용 세라믹의 형광능 특성평가

서론에 설명하였듯이 세라믹 수복물의 가장 큰 장점은 투명도, 명도, 그리고 채도를 인접한 자연치아와

조화시킬 수 있는 우수한 심미성이 있다는 것이다. 하지만, 심미성은 절대적인 값이 아니라 상대적인 개념이므로 이를 과학적으로 분석 및 평가하는데 상당한 어려움이 따른다. 일반적으로 치아로 오는 입사광선의 에너지는 산란(scattering), 반사(reflection), 흡수(absorbance), 투과(transmittance) 에너지로 변환되거나 흡수광선 중의 일부가 형광현상(fluorescence)을 나타낸다. 최근 분광측색계(Colorimetric spectrophotometer)를 이용하여 치과용 심미수복재료의 심미성을 평가하는 방법에 대한 연구들이 수행되어 왔고, 특히, 심미성의 기본 특성인 유백광(Opalescence) 및 형광(Fluorescence)을 수치화하여 각각의 심미 수복재료들이 어느 정도 자연치와 근접한 심미성을 가지고 있는가에 대한 정성 분석 연구가 소개되고 있다^{17, 18)}.

하지만, 위에서 설명된 연구들은 치과심미수복용 레진에 대해서만 수행되었을 뿐, 세라믹에 대해서는 미비한 실정이다. 본 연구진은 분광측색계를 이용하여 치과심미수복용 세라믹의 유백광 및 형광을 측정하였고, 유백광 평가는 가능하지만, 형광능 평가는 불가능하다는 것을 확인하였다. 이에 형광촬영이 가능한 디




Fig. 2. (a) The image of contact angle meter and the results of surface free energy based on the calculation of contact angle of water droplets on experimental specimens, (b) The results of 3 point flexural strength test based on HF and NaOH treatments, and (c) SEM observation of the surface of zirconia treated by HF and NaOH with various immersion periods.

임상가를 위한 특집 1

지털 영상기기를 이용하여 치과심미수복용 세라믹의 형광능을 평가하였고, 그림 3에 모든 실험 과정 및 결과를 나타내었다. 그림 3에서 보는 바와 같이, 시중에 판매되는 치과심미수복용 세라믹이 다양한 형광능을 나타내는 것을 확인하였고, 몇몇 제품은 아주 높은 형광능을 나타내어 형광능이 적은 세라믹과 혼합하여 전 부도재관을 제작한다면 한 개의 인공치 내에서도 다양한 형광능을 표현할 것으로 사료된다. 하지만, 본 연구에 사용된 형광 촬영용 디지털 영상기기는 치과용 재료의 형광을 촬영하기 위한 전용 장비가 아니고 과학적으로 인증된 형광표준물질이 없다는 점 등의 제한점이 존재하므로, 치과심미수복용 세라믹의 형광능을 좀 더 객관적이고 재현성있게 평가하기 위해서는 추가적인 연구가 수행되어야 할 것으로 판단된다.

V. 결론

치과심미수복용 세라믹을 평가하는 방법은 다양하나, 기초 연구결과를 임상에서 적용하여 판단하기에는 아직까지 많은 변수들이 존재한다. 하지만, 최근의 연구결과에서도 확인할 수 있듯이, 치과심미수복용 세라믹의 기계적 물성 평가 및 심미성의 평가 기술이 더욱 다양해지고 세분화되고 있으며, 이러한 경향은 결국 어떻게 하면 좀 더 임상수술에 적합한 조건에서 치과용 세라믹을 평가할 것인가라는 근본적인 목적을 기반으로 수행되고 있다는 것을 알 수 있다. 또한, 계속해서 새로이 소개되는 다양한 물성평가 방법에 대한 지속적인 연구개발만이 기초 연구결과와 임상에서의 실제 적용 간의 차이점을 좁히는 근본적인 해결책이라고 판단된다.



Fig. 3. Whole procedure of the fluorescence characteristics of dental restorative ceramics by using fluorescence digital imaging device.

참 고 문 헌

1. Scurria MS, Bader JD, Shugars DA. Meta-analysis of fixed partial denture survival. *J Prosthet Dent* 1998; 79:459-64.
2. Yamamoto M. *Metal ceramics*. Chicago: Quintessence 1987; 219-291.
3. Piddock V, Qualtrough AUE. Dental ceramics-an update. *J Dent* 1990; 18:227-235.
4. Garverick L . *Corrosion in the petrochemical Industry*. 3rd ed. ASM International 1994; 191-196.
5. Denry I, Kelly JR. Stabilized of the art of zirconia for dental applications. *Dent Mater* 2008; 24:299-307.
6. Jeong HC. Fracture strength of zirconia monolithic crowns. *J Korean Acad Prosthodont* 2006; 44:157-64.
7. ISO 9693-1, *Dentistry-Compatibility testing - Part 1: Metal-ceramic systems*, International Standard Organization 2012.
8. Kelly JR, Rungruanganunt P, Hunter B, Vailati F. Development of a clinically validated bulk failure test for ceramic crowns. *J Prosthet Dent* 2010; 104(4):228-38.
9. Aboushelib MN, De Jaget N, Kleverlaan CJ, Feilzer AJ. Microtensile bond strength of different components of core veneered all ceramic restorations. *Dent Mater* 2005; 21:984-991.
10. Marchack BW, Futatsuki Y, Marchack CB, White SN. Customization of milled zirconia coping for all-ceramic crowns: A clinical report. *J prosthet Dent* 2008;99:169-173.
11. Amaral R, Özcan M, Bottino MA, Valandro LF. Microtensile bond strength of a resin cement to glass infiltrated zirconia-reinforced ceramic: the effect of surface conditioning. *Dent Mater* 2006; 22:283-290.
12. Blixt M, Adamczak E, Linden LA, Oden A, Arvidson K. Bonding to densely sintered alumina surface: effect of sandblasting and silica coating on shear bond strength of luting cements. *Int J Prosthodont* 2000; 13:221-226.
13. Braga Rr, Ballester RY, Daronch M. Influence of time and adhesive system on the extrusion shear strength between feldspathic porcelain and bovine dentin. *Dent Mater* 2000; 16:302-10.
14. Valandro LF, Özcan M, Bottino MC, Bottino MA, Scotti R, Bona AD. Bond strength of a resin cement to high-alumina and zirconia-reinforced ceramics: The effect of surface conditioning. *J Adhes Dent* 2006; 8:175-181.
15. Atsu SS, Kilicarslan MA, Kucukesmen HC, Aka PS. Effect of zirconium-oxide ceramic surface treatments on the bond strength to adhesive resin. *J Prosthet Dent* 2006; 95:430-736.
16. 정수하, 배지명, 오승환, 화학처리가 지르코니아와 비니어 세라믹의 결합강도에 미치는 영향, 대한치과기재학회지 2012, in press.
17. 한국산업표준, SPS-KIOHS-1860, 치의학-치과용 수복재의 형광 및 유백광 시험 방법 2010.
18. Lee YK, Powers JM. Influence of opalescence and fluorescence properties on the light transmittance of resin composite as a function of wavelength. *American Journal of Dentistry* 2006; 19:283-288.

투고일 : 2012. 12. 10

심사일 : 2012. 12. 15

게재확정일 : 2012. 12. 18

심미수복용 레진

경북대학교 치의학전문대학원 치과생체재료학교실

권 태 열

ABSTRACT

Tooth-colored Restorative Resin Composites

Department of Dental Biomaterials, School of Dentistry, Kyungpook National University
Tae-Yub Kwon, DDS, PhD

Curing methods for dental resin-based materials are limited because of the need to polymerize quickly in the oral cavity at an ambient temperature. At present, most dental restorative composites use a camphorquinone-amine complex initiation, visible light-cure, one-component systems. Clinically, it is important to try to optimize the degree of conversion of resin composites using proper manipulation and adequate light-curing techniques to ensure the best outcome.

Key words : Restorative Material, Resin Composite, Light Curing

I. 서론

심미수복용 레진은 아말감 이후 치과의사들과 환자들이 모두에게 가장 친숙한 재료일 것이다. 심미수복은 전치부 쪽의 치료에 해당되는 것으로 생각되어 왔으나 최근에는 구치부 쪽에서도 심미수복의 중요성은 높아지고 있다.

여기서 먼저 정의를 내릴 필요가 있는 것은 심미수복용 레진과 관련된 용어이다. 사실 심미수복용 레진은 레진으로만 만들어져 있는 것이 아니라 많은 양의 필러가 들어 있다. 최근에는 오히려 레진의 양보다 더 많은 필러가 들어 있기 때문에 사실 심미수복용 레진의 대부분은 필러이고 그 필러를 연결시켜 주는 역할을 레진이 하고 있는 것으로도 볼 수 있다. 심미수복용

레진은 영어로는 composite resin, 한국어로는 콤포지트 레진, 복합 레진이라고 하고 경우에 따라서는 composite라고 해서 아예 레진을 빼버리는 경우도 있다. 하지만 가장 정확한 용어는 레진에 필러를 넣었다는 기본 개념을 생각한다면 resin composite가 될 것이다. 한국어 용어는 현재 콤포지트 레진과 복합 레진이 혼용되고 있는데 통일이 필요하다.

현재 사용되고 있는 형태의 심미수복용 레진은 사실 50년 정도의 짧은 역사를 가지고 있다. 최초의 자연치 색상의 충전재는 1870년경 Fletcher가 개발한 silicate cement일 것이다. 이는 20세기에 독일에서 개량된 형태로 널리 사용되었으나 높은 용해성으로 인해 수명이 길지 못하다는 단점이 있었다. 그러다가 1940년대에 독일에서 상온중합 아크릴 레진이 개발

되었다. 이는 현재 치과에서 사용하고 있는 polymethyl methacrylate 계의 임시치과용 레진과 거의 같은 것이다. 하지만 이 재료도 높은 중합수축과 심한 변색 등의 문제가 있었다. 어쨌든 1950년대 초까지 심미적 수복재료로서 사용할 수 있는 것은 silicate cement와 아크릴 레진 밖에 없었고 그 외에 다양한 레진 재료들이 실험되었으나 실용화되어 널리 쓰이지는 못했다.

그러던 중 Bowen이 유명한 bisphenol A diglycidyl methacrylate(Bis-GMA) 레진 모노머를 개발하였다. 이와 함께 필러와 실란 기술이 합쳐지면서 1970년대부터 현재 사용되고 있는 형태의 복합 레진이 심미수복재로 널리 사용되게 되었다. 본 글

에서는 복합 레진의 구성과 임상적인 사용에 있어서 주의점에 대해 간략하게 기술하고자 한다.

II. 레진 모노머

현재 사용되고 있는 레진 모노머는 대부분 Bis-GMA에 기초한 것이다. Bis-GMA는 우수한 모노머 이기는 하지만 점도가 대단히 높기 때문에 이를 해결하기 위한 모노머들이 개발되었다. 그 중 대표적인 모노머가 triethylene glycol dimethacrylate (TEGDMA)와 urethane dimethacrylate(UDMA)이다. 현재 사용되고 있는 대부분의 복합 레진의

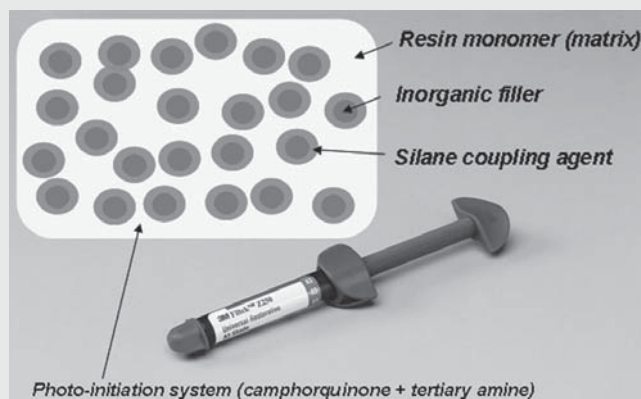


그림 1. 치과용 복합 레진의 일반적인 구성.

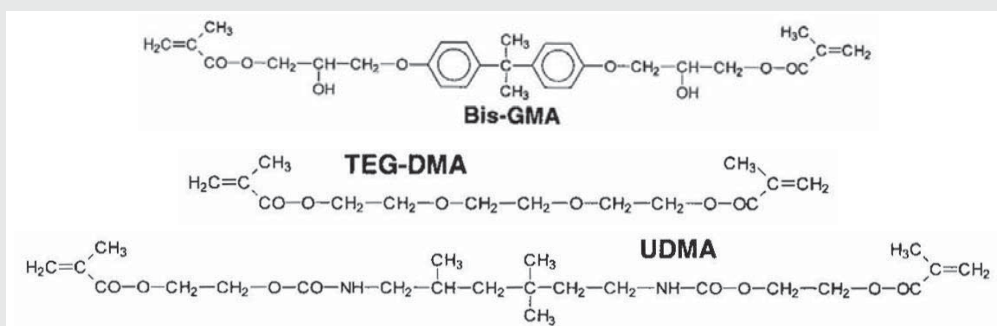


그림 2. 가장 일반적으로 사용되는 3가지 레진 모노머의 구조(출처 : Summitt et al. Fundamentals of operative dentistry: a contemporary approach, 3rd ed. Quintessence Publishing Co., Inc., 2006).

임상가를 위한 특집 2

기질은 이들 모노머들을 적당한 비율로 섞은 것이며, 모노머 성분 자체는 이 3가지 모노머에서 크게 벗어나지 않는다.

Ⅲ. 필러

앞에서 설명한 바와 같이 레진만으로는 원하는 성질을 얻을 수 없기 때문에 필러를 넣어 “복합 레진”을 만들게 된다. 필러의 주된 역할은 기질은 강화시키고 중합수축을 감소시키는 것이다. 필러는 크게 2가지로 나눌 수 있다. 큰 필러(macrofiller)와 작은 필러(microfiller). 큰 필러는 석영(quartz)이나 유리를

갈아서 만든 것으로 울퉁불퉁한 모양을 가지고 있다. 이런 방법으로는 0.5 μ m 이하의 작은 필러는 만들기 어려우므로 열이나 침전법 등을 이용하여 0.04 μ m 정도의 작은 필러 입자를 만들게 된다. 최근 각광을 받고 있는 나노필러(nanofiller)는 사실 이러한 작은 필러를 조금 더 작게 만든 것이다.

지금까지 복합 레진의 물성을 향상시키기 위한 연구는 레진 기질보다는 주로 필러에 주안점이 있었다. 따라서 필러는 큰 필러에서 작은 필러로(나노필러까지) 점점 작아져 왔다. 필러는 어느 정도 넣는 것이 좋을까? 단적으로 말한다면 많이 넣을수록 좋다. 하지만 필러의 입자가 작아질수록 많은 필러를 넣는 것이 기술적으로 어려워진다. 즉 필러의 입자가 작으면 작을




그림 3. 다양한 필러를 보여주는 복합 레진의 SEM 사진(출처 : Multicore HB, Ivoclar Vivadent).

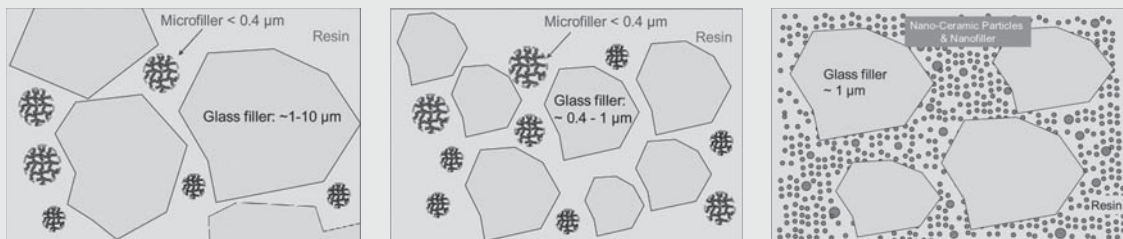


그림 4. 복합 레진의 모식도. 왼쪽부터 hybrid type, microhybrid type, nanohybrid type(출처 : Dentsply scientific compendium).

임상가를 위한 특집 2

고 있는데 명백히 치과용 복합레진은 가시광선 중 청색광에 의해서 경화한다. 이는 중합개시제로 가장 흔하게 사용되는 캠포퀴논(camphorquinone)이 청색광을 흡수하여 반응을 일으키기 때문이다.

광중합은 매우 편리한 중합 방법이기기는 하지만 중합 깊이가 제한된다는 것이 가장 큰 단점이라 할 것이다. 따라서 광중합기와 그에 따른 중합 방법에 주의를 기울이지 않으면 안 된다. 임상적으로 가장 중요한 점은 제조자의 지시보다 좀 더 긴 충분한 광조사 시간을 부여하는 것이다. 최근에 광중합기는 이전에 비해 상당히 높은 광강도를 가지고 있지만 광강도가 높다고 해서 광조사 시간을 짧게 해서 안 된다. 높은 광강도의 광중합기는 광조사 시간보다는 깊은 부위에 수복된 레진을 충분히 중합시키기 위해 개발된 것이다. 최근 Heraeus Kulzer에서 출시된 Venus Bulk Fill과

같은 제품은 4mm 두께의 광중합이 가능하다고 하고 있으나 좀 더 검증이 필요할 것이다.

Ⅶ. 심미 수복재의 진화

복합 레진에서 많은 부분을 차지하고 있는 필러는 분명 중합수축을 감소시키는 역할을 하지만 중합수축은 여전히 문제가 되고 있다. 이미 언급한 바와 같이 복합 레진의 진화는 명백히 필러 위주로 이루어져 왔는데 중합수축을 감소시키기 위해 레진 기질 자체를 개질시킨 시도 중 하나가 silorane에 근거한 복합 레진으로 현재 국내에서는 3M ESPE의 Filtek P90이 그 제품이다. 일반적인 복합 레진이 2~3% 정도의 체적 수축을 보이는데 비해 이 재료는 1% 이하의 체적

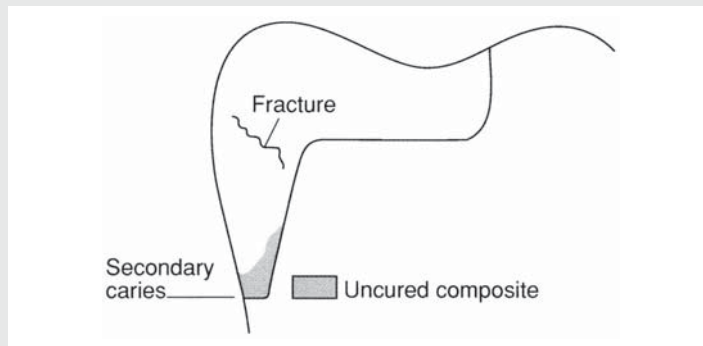


그림 7. 복합 레진의 광중합이 깊은 부위에서 불충분한 경우의 문제점(출처 : van Noort. Introduction to dental materials, 3rd ed. Mosby Elsevier, 2007).

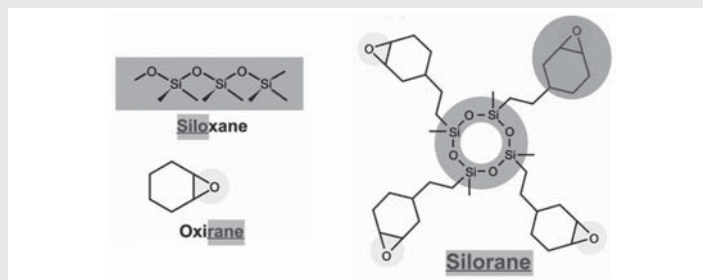


그림 8. silorane 모노머(출처 : 3M ESPE technical product profile).

수축을 보이는 것으로 알려지고 있다. 하지만 실제 이 재료가 이전의 복합 레진에 비해 임상적으로 뚜렷한 장점을 지니는지는 아직 알려져 있지 않다.

복합 레진은 일반적으로 접착성을 가지지 않기 때문에 접착제를 통해서 치아와 접착하게 된다. 최근 Kerr에서는 Vertise Flow라고 하는 자가접착성을 가지는 제품을 출시하였는데 이러한 진화는 편의성 면에서는 바람직하다고 할 수 있으나 아직까지 모든 경우의 수복에 사용하기에는 제한성이 있다.

Ⅷ. 결론

앞으로 심미수복용 레진은 어떻게 진화할 것인가? 심미수복용 레진은 진화에 진화를 거듭하여 현재는 거의 완성 단계에 있다고 해도 과언이 아니다. 하지만 과연 심미수복용 레진은 세라믹에 근접하는 심미성을 가지고 있는가? 사실 심미수복용 레진은 복합체이기 때문에 장기적으로는 레진과 필러 계면에서 문제가 생길

수 있다. 따라서 심미수복용 레진의 심미성을 가장 좋은 상태로 유지하려면 정기적인 검사와 연마가 필요할 것이다.

심미수복용 레진으로 치료한 레진 수복물의 질을 결정하는 것은 치과 의사에게 있다는 점이 무엇보다도 중요하다. 레진 수복물의 질을 떨어뜨리는 대표적인 원인은 아마도 불충분한 광중합에 있는 것 같다. 따라서 적정 시간보다 광조사를 오래 하는 것이 특별한 잇점은 없다고 하더라도 임상적으로는 제조자에 의해 지시된 시간보다 오래 광조사를 해주는 것이 보다 확실하다. 또한 레진 수복은 최종적인 형태에 근접하게 수복 후 살짝 마무리와 연마를 해 주는 것이 가장 이상적이며, 과도한 레진 수복 후 마무리와 연마 과정을 통해 형태를 잡으려고 해서는 안 된다. 또한 광조사기는 최대한 수복재료에 근접시켜 조사해야 한다. 무엇보다도 광조사기의 청색광은 에너지가 매우 높기 때문에 눈에 극히 해롭다는 것을 인식해야 한다. 따라서 광조사 시 눈의 보호를 위해 고글을 사용하는 것도 좋지만 잠깐의 광조사인 경우에도 광을 보지 않는 것이 최선이다.

참 고 문 헌

1. Albers HF. Tooth-colored restoratives: principles and techniques. Hamilton: BC Decker Inc., 2002.
2. Van Landuyt KL, Snauwaert J, De Munck J et al. Systematic review of the chemical composition of contemporary dental adhesives. *Biomaterials* 2007; 28: 3757-3785.
3. Bayne SC. Dental biomaterials: where are we and where are we going? *Journal of Dental Education* 2005; 69:571-585.
4. Guggenberger R, Weinmann W. Exploring beyond methacrylates. *American Journal of Dentistry* 2000; 13:82D-84D.

투고일 : 2012. 12. 11

심사일 : 2012. 12. 15

게재확정일 : 2012. 12. 18

치과용 심미수복재의 심미적 특성

서울대학교 치의학대학원 치과생체재료과학교실

안진수

ABSTRACT

Esthetics of Dental Materials

Department of Dental Biomaterials Science, School of Dentistry, Seoul National University
Jin-Soo Ahn, DDS, PhD,

Esthetic aspect is one of the most important factors in clinical dentistry. Esthetics of dental restorative materials consist of translucency, surface texture, and most importantly 'colour'. Main characteristics of optical properties and its clinical representation and general outlook as to the current information on colour and its representation has been considered in this study. Characteristics of esthetic materials are concerned with the field of science and dental professionals should take into consideration the importance, characteristics, and applications to actual clinical settings of esthetic restorative materials. Relevant information regarding natural teeth and esthetic restorative materials and training will lead to the heightened ability of dental professionals.

Key words : Esthetics, Color, Translucency, Optical property, Dental materials

I. 서론

치과재료의 심미적 특성은 여러 가지 측면을 가진다. 형태적 측면을 제외한 재료 자체의 심미성을 본다면 간단하게는 '색상'이 있겠으며 재료의 반투명도, 표면의 질감 등의 요소가 심미성에 영향을 주는 재료의 특성이라 볼 수 있다.

위에서 열거한 색상, 반투명도, 질감 등은 '광학적 특성'이라는 범주에 속하는 성질이며 본 글에서는 임상에서 알아야 할 치과재료의 광학적 특성과 그의 활용에 대해 언급하고자 한다.

II. 연구방법

광학적 특성을 알아보기 위해서는 그 여러 가지 특성을 측정하고 정량적으로 표현하는 방법을 알아야 한다. 일반적인 색상에 대한 측정과 표현에 관한 국제조명위원회(Commission Internationale de l'Eclairage; CIE)의 기준에 대하여 문헌을 통해 고찰하고 그로부터 발전되어온 반투명도의 측정과 치과적 고려사항, 그리고 질감이 색상에 미치는 영향 등의 고려사항을 알아보하고자 한다¹⁾. 최종적으로 이러한 광학적 특성이 실제 임상에 어떻게 응용되며 치과의사들이 어떤 점을 고려해야 할 지에 대해 논의하고자 한다.

Ⅲ. 연구성적

1. 색상의 기본

1) 색의 인지

색이란 사람의 시각으로 빛을 인지하는 것으로써 우리가 인지할 수 있는 빛의 파장영역을 ‘가시광선(visible light)’이라 부른다. 가시광선 영역에 있는 파장대의 빛을 우리는 장파장에서 단파장에 이르기까지 흔히 ‘빨주노초파남보’로 인식을 하게 된다(그림 1). 이러한 여러 파장의 빛의 혼합된 상태를 우리 눈에 네 가지(간상체와 세 가지 추상체) 감각세포를 통해 최종적으로 뇌에서 색상으로 인지하는 것이다.

나아가서 사물이 색상을 가진다는 것은 입사되는 빛의 특정 파장을 흡수, 반사시키고 관찰자는 반사되는 빛만 관찰하게 됨으로써 색상을 인지하는 것을 의미한다. 그러므로 물체의 변하지 않는 ‘색상’이란 없으며,

조명에 의해 혹은 반사조건에 의해 색은 달라짐을 의미한다.

2) 색의 측정

앞서 언급했듯이 물체 고유의 파장별 반사특성은 있어도 고유의 ‘색상’이란 없기 때문에 색상의 측정은 파장별 반사율을 측정하거나 특정 조명에서의 색상을 측정하거나 둘 중 하나가 된다. 치의학 연구에 자주 이용되는 분광측색기(Spectrophotometer)가 전자에 해당되는, 들어오는 빛을 프리즘으로 분광시켜 파장별 강도를 측정하는 기기이며 치과진료실에서 흔히 사용되는 임상용 측색기는 기본적으로 장착된 조명에 의해 치아가 반사하는 빛을 분석하여 색상을 나타내주는 후자에 해당된다고 볼 수 있다²⁾(그림 2).

3) 색의 표현

과학적으로 색을 나타내기 위해 국제조명위원회

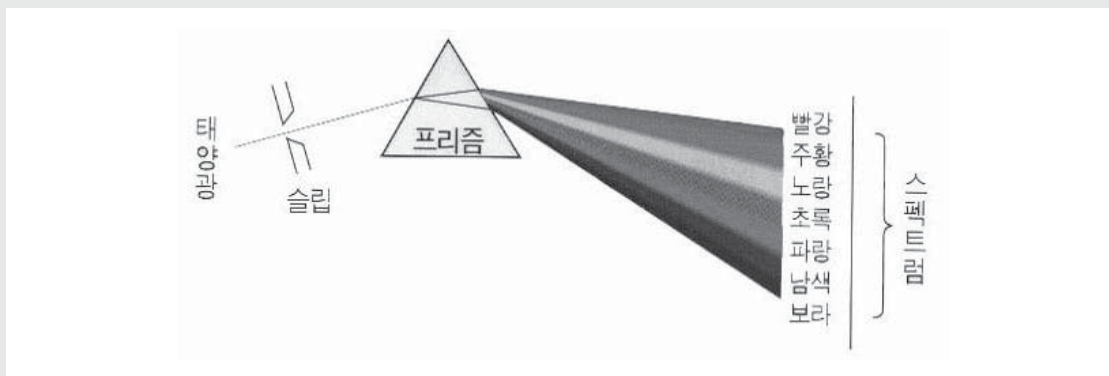


그림 1. 가시광선의 파장영역으로 백색 태양광을 프리즘으로 분광하면 쉽게 볼 수 있다

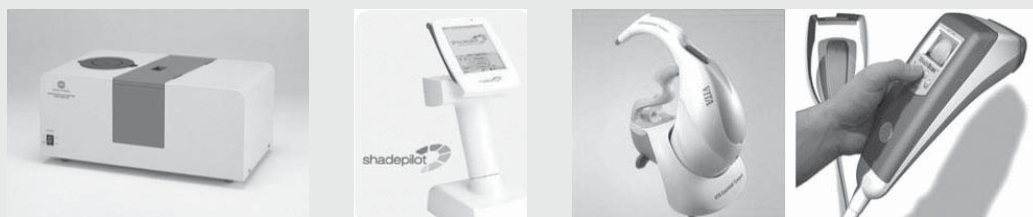

그림 2. 연구용 분광측색기(맨 좌측)와 현재 사용되고 있는 임상용 측색기들

임상가를 위한 특집 3

(CIE)는 널리 알려진 먼셀 색공간의 3차원 공간에 좌표로 나타낼 수 있는 CIELab 표색계를 제시하였다. 이는 X축은 양에서 음으로 적색-초록색, Y축은 양에서 음으로 황색-청색, Z축은 0에서 100까지 흑-백으로 표현한 것으로서 각각 a, b, L에 대응이 된다. 실제로 사람은 색상을 명도(Lightness), 채도(Chroma), 색상(Hue)의 세 요소로 인지하기 때문에 CIELCh 표색계로 표현되기도 한다(그림 3).

2. 다른 광학적 특성

1) 반투명도

반투명도는 빛이 물체를 얼마나 투과할 수 있는냐를 나타내는 것으로서 사람의 치아를 비롯한 연조직 등의 생체 뿐 아니라 복합레진, 치과용 세라믹 등 다양한 치과용 심미재료가 반투명하기 때문에 매우 중요한 특성

이며 또한 복잡하다. 반투명도는 직접 빛의 투과도(light transmittance)를 이용하여 측정할 수도 있으나 손쉽게 백색과 흑색의 배경에서 보이는 물체 색상의 차이, 혹은 반사도의 비율을 통해 간접적으로 표현하기도 한다^{3, 4)}(그림 4).

2) 표면의 질감

엄밀히 말하자면 질감은 광학적 특성은 아니지만 눈에 보이는 색상에 크게 영향을 미친다. 일례로 산부식을 한 치아가 하얗게 백묵양(chalky white)으로 보이는 것은 표면이 미세하게 거칠어지면서 빛의 산란이 커짐으로 인하여 생기는 광학적 현상이다. 연마가 잘 된 수복물은 흔히 광택이 난다고 하는데, 이는 표면이 매끄러움으로 인해 비추는 조명이 곧바로 반사되어 보이는 '정반사(specular reflection)' 요소가 증가하는 것을 의미한다(그림 5). 사람의 치아 역시 활택하므로

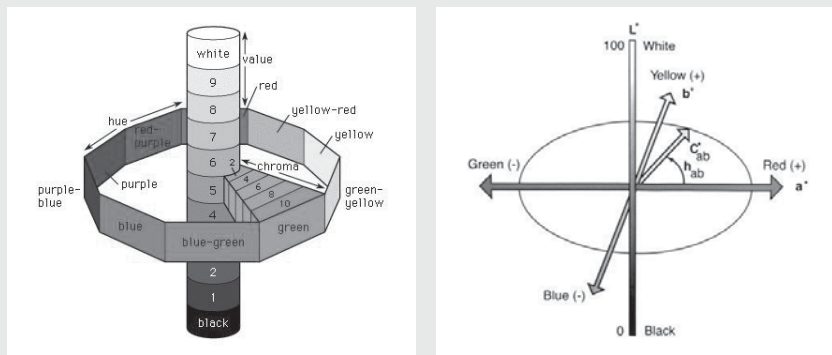


그림 3. 먼셀 색공간(좌측)과 CIELab 및 LCh를 설명하는 모식도

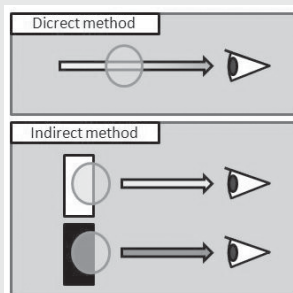


그림 4. 반투명도의 직접측정(위)과 간접측정(아래)

수복재료의 연마는 심미성에 큰 영향을 미치게 된다.

3) 형광특성

형광이란 빛이 물체에서 반사되어 나올 때 파장이 길어지는 현상이다. 우리가 흔히 접하는 형광현상은 형광펜의 사용이 있다. 이는 가시광선의 단파장에 해당하는 보라색보다 파장이 짧은 자외선이 파장이 긴 가시광선으로 바뀌어 나오으로써 밝아지는 효과가 나타나는 것이다. 태양광이나 여러 가지 조명에는 자외선이 포함되어있으며 사람의 자연치아가 형광특성을 보이므로 모든 심미수복재료에는 형광물질이 적절히 함유되어 있다⁵⁾.

3. 임상에서 광학적 특성의 재현

1) 색조의 채득

치과에서 치아 혹은 수복물의 색조를 채득하는 과정은 대부분 육안으로 이루어지는데 일부 치과의사들은 임상용 측색기를 활용하고 있으며 점차 증가추세에 있다. 사람의 눈은 상대적이어서 시간에 따라, 장소에 따른 조명조건에 따라 색상을 다르게 인지하므로 육안으로 색조를 고른다는 것은 불가능하다. 그렇기에 색상이 비교적 정확하게 재현이 되어있는 색조가이드와 비교를 하여 일치하거나 상대적인 색조를 채득하게 되는 것이다.

2) 색조가이드

현재 국내 대부분의 치과에서는 색조가이드를 이용하여 육안으로 색조를 채득한다. 특히 Vita사의 Classical shade guide가 여전히 많이 사용되고 있다. Vita classical 색조가이드는 50년이 넘게 사용되어온 색조가이드로써 A, B, C, D의 네 가지 기본

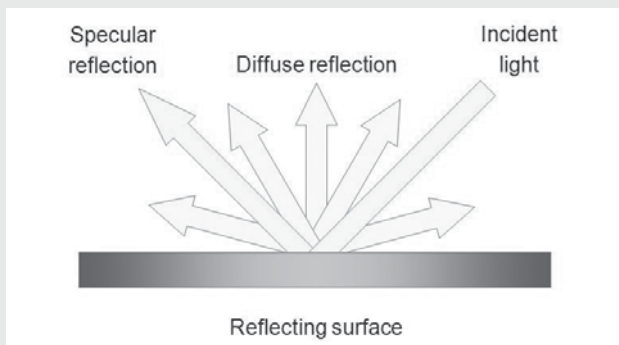


그림 5. 입사각과 반사각이 동일한 정반사와 그 외의 난반사. 난반사는 물체의 색상을 의미한다.



그림 6. Vita classica(좌) 및 3D-Master(우) 색조가이드

임상가를 위한 특집 3

색조를 바탕으로 각각 3~5개의 다른 채도와 명도를 가지는 16개의 표본으로 구성되어있다^{6, 7)}(그림 6). 현재 시판되는 많은 심미수복재료의 색조 역시 이 Vita classical 색조에 기반하여 표시가 되고 있다. 1998년 색상학적으로 개선된 Vita 3D-Master가 출시되었으나 여러 가지 이유로 인해 널리 사용이 되고 있지 못하다(그림 6).

Vita classical 색조가이드의 문제는 Park 등의 연구에서 보다시피 A, B, C, D 색조간의 차이가 불명확하며 뒤에 붙는 숫자의 증가가 명도의 감소 및 채도의 증가의 두 가지 측면을 동시에 반영함으로 인해 정확한 색조채득을 방해하고 심지어는 숫자의 증가에 따라 명도가 증가하는 경우도 생긴다는 것이다. 예를 들어 그림 7과 같이 B2는 B1보다 채도는 높는데 명도는 도리어 낮다거나, C1보다 A3가 더 밝다거나 하는 등 알파벳과 그 뒤의 숫자가 가지는 의미와 색상요소간의 대응이 불규칙하다는 데에 문제가 있다⁸⁾.

이러한 문제를 개선하여 1998년 출시된 색조가이드가 Vita 3D-Master로써 실제 사람이 색상을 인지하는 명도(Lightness), 채도(Chroma), 색상(Hue)의 세 요소를 순서대로 선택하게끔 설계된 색조가이드이

다. 그림 7에서 보다시피 맨 앞의 숫자가 명도를 나타내며 실제로 같은 숫자는 비슷한 명도를 나타낸다. 맨 뒤의 숫자는 채도를 나타내는데 그림에서 숫자대로 채도가 등간격으로 증가하는 것을 볼 수 있다. 가운데 알파벳은 색상이 황색계열인지, 적색계열인지를 나타낸다⁹⁾. 이 색조가이드는 색상과학적 우수함에도 불구하고 관련 치과재료와의 호환성문제, 새로운 시스템의 적응문제 등으로 인해 널리 사용이 되지 못하고 있다.

3) 색조정보의 전달과 재현

색조가이드 혹은 임상용 측색기 어떤 방법을 사용하든 현재 상황은 대부분 Vita classical 색조가이드를 기준으로 수복재료를 선택하고 기공실에 정보를 전달하게 된다. 최근에는 디지털카메라의 보급으로 인해 치과의사와 기공사간에 기공의뢰서 외에 양질의 정보 전달도구를 가질 수 있게 되었다. 단, 임상용 측색기가 비교적 정확한 색상을 채득하여 나타내주는 데 비해 디지털카메라는 육안과 마찬가지로 절대적 색상측정은 불가능하다는 점을 유의해야 한다.

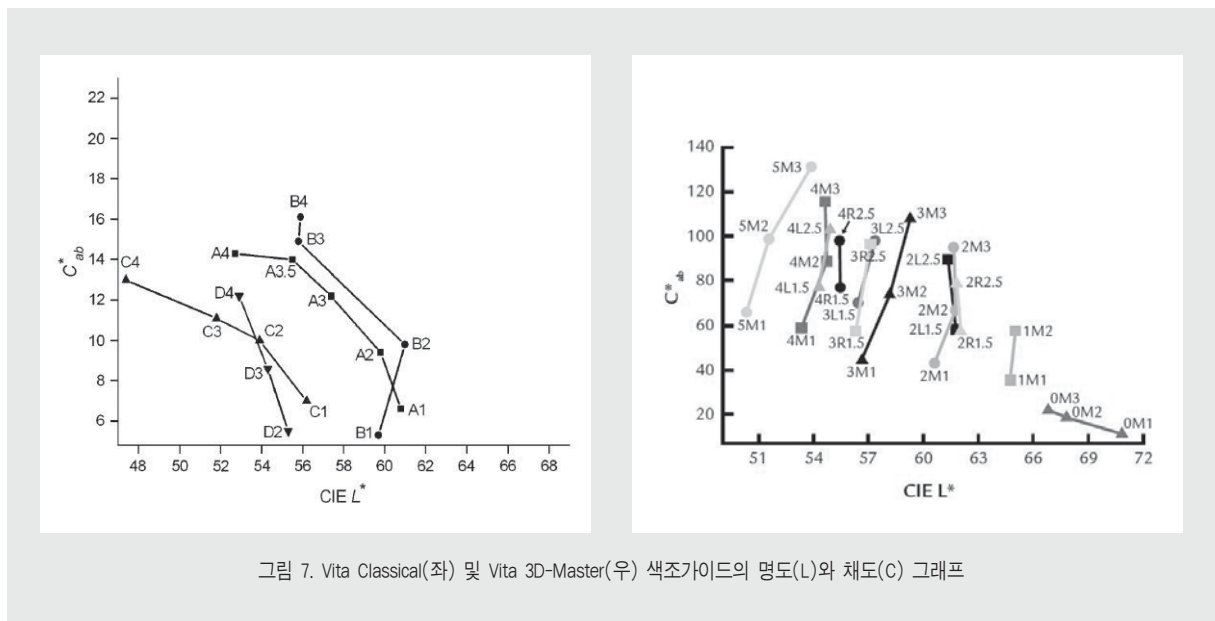


그림 7. Vita Classical(좌) 및 Vita 3D-Master(우) 색조가이드의 명도(L)와 채도(C) 그래프

IV. 총괄 및 고안

색조가이드는 기본적으로 색상에 대한 정보만 제공하고 반투명도, 표면질감 등에 대한 정보는 제공하지 못한다. 게다가 가장 많이 사용되는 Vita classical 색조가이드의 경우, 색상에서조차 앞서 언급한 많은 문제점을 가지고 있다. 이에 임상에서 치과의사는 아래와 같은 요소를 고려하여 수복물의 색조선택을 해야 할 것이다.

1. 색상과학에 의거한 색조분석

치과의사에게 있어 색상에 대한 이해는 임상상황에서 매우 중요하다. 그러나 거기에 걸맞는 교육은 학부 및 학부 졸업 후에도 이루어지고 있지 못하다. 심미수복재료를 다루고 심미치료를 행하는 치과의사는 색상과학의 기본 내용에 대하여 필히 알아야 하며 색상전문가로써 진료행위에 임해야 할 것이다. 특히 시각인지 및 분석의 근간이 되는 세 요소 즉, 명도, 채도, 색상을 잘 구분하여 접근하는 자세가 필요하다.

2. 여러 광학적 요소의 고려

자연치아를 재현한 심미수복재료를 올바르게 이해하기 위해서는 단순한 색상 뿐 아니라 반투명도, 표면 질감, 형광특성 등 다양한 광학적 요소를 고려해야 한다. 사람의 법랑질은 상아질보다 반투명도가 높아서 흔히 밝은 색상을 가질 것으로 오해하는 경우가 많다. 색상 측면으로만 보면 법랑질은 상아질보다 어둡다. 그래서 상아질이 배경으로 받쳐주지 않는 경우 법랑질은 어둡게 보이는 경우가 많으며, 특히 어두운 구강 내가 배경이 될 때는 이 현상이 두드러진다¹⁰⁾. 또한 치아나 치과재료의 색조를 관찰할 때에는 표면 거칠기나 조명에 의한 색상의 변화인지에 대해 항상 염두해야 한다.

3. 진료실 환경의 조성

색상과 관련된 진료실의 환경은 ‘조명’과 ‘주변 색상’으로 크게 두 가지로 나누어 볼 수 있다. 우리 눈에 비슷하게 보이는 조명도 실제로는 파장특성이 매우 다를 수 있으며 그에 따라 동일한 색상으로 보이는 물체가 다른 조명에서 색상이 달라져 보이는 현상인 조건등색(metamerism)으로 인해 진료실에서 색이 잘 맞던 수복물이 밖에서는 안 맞아 보이는 일이 생길 수도 있다. 처음 진료실 조명을 설치할 때에 조명의 선택에 신경을 써야 하는 이유이다. 또한 현재 대부분의 치과용 유니트체에 사용되는 부분조명이 매우 노란 빛을 띄는 할로겐 등이므로 색조선택 시 치과용 조명을 배제시키는 것도 중요하다.

사람의 눈은 매우 주관적이며 환경의 영향을 잘 받는다. 치과진료실에는 너무 화려한 색상의 인테리어를 피하는 것이 좋으며, 치아의 색이 적-황 계열을 가지기 때문에 대조효과를 위해 보색인 청색이나 녹색 계열의 인테리어를 고려하거나 환자용 앞치마의 색상을 그러한 색 계열로 선택하는 것이 도움이 될 것이다.

4. 치과의사의 심미적 능력 훈련

심미치과치료를 위한 색상의 관찰은 예술가적 소질이 필요한 것이 아니다. 색상은 광학에 속하는 ‘과학’의 영역으로, 관련 지식을 습득하고 반복된 훈련을 통해 전문가적 자질을 키울 수 있다. 앞서 언급한 자연치아 및 심미수복재료의 광학적 특성에 대한 지식을 토대로 임상을 통해 지속적 훈련을 함으로써 치과의사의 능력을 향상시킬 수 있다. 특히 Vita classical 색조가이드로 인해 오해하기 쉬운 ‘명도’와 ‘채도’를 분리하여 분석하는 능력에 대한 훈련이 가장 중요하리라 생각된다.

V. 결론

사람의 자연치아를 모방한 치과용 심미수복재는 명도, 채도, 색상 3요소를 가지는 '색상' 이외에도 법랑질에서 강조되는 반투명도, 표면의 거칠기를 뜻하는

표면 질감, 그 외에 형광특성 등의 다양한 광학적 특성을 가지고 있다. 이러한 색상과학적 지식을 습득하고 임상에 응용하며 훈련함으로써 환자의 심미적 요구에 적절히 대처할 수 있는 치과의사가 될 수 있다.

참 고 문 헌

1. CIE (Commission Internationale de l'Eclairage). Colorimetry-Technical Report. CIE Pub. No. 15, 3rd ed. Vienna: Bureau Central de la CIE; 2004
2. 이태일, 안진수, 김영수, 신상완, 2종의 측색기에 의한 도재 색조 재현의 정확성 비교, 대한치과보철학회지, 2009;47(3):348-55
3. Ahn, J.S. and Y.K. Lee, Difference in the translucency of all-ceramics by the illuminant. Dent Mater, 2008;24(11):1539-44
4. 박원희, 오세윤, 주성원, 안진수, 수종의 복합레진의 중합에 의한 색상 및 반투명도 변화. 대한치과기재학회지, 2010;37(1):1-8
5. Song, S.H., et al., Opalescence and fluorescence properties of indirect and direct resin materials. Acta Odontol Scand, 2008;66(4):236-42
6. Miller LL. Shade selection. J Esthet Dent 1994;6:47-60
7. 이승택, 이종혁, 신수연, 색조 선택 시스템을 이용한 shade guide의 색조 분석. 대한치과보철학회지, 2009;47(1):1-11
8. Park JH, Lee YK, Lim BS. Influence of illuminants on the color distribution of shade guides. J Prosthet Dent 2006;96:402-11
9. Ahn JS, Lee YK. Color distribution of a shade guide in the value, chroma, and hue scale. J Prosthet Dent 2008;100(1):18-28
10. Miyagawa, Y. and J.M. Powers, Prediction of color of an esthetic restorative material. J Dent Res, 1983. 62(5): p. 581-4

1

면역성혈소판감소증 환자의 하악골에 발생한 다발성 특발성골강 : 증례보고

부산대학교 치의학전문대학원 구강외과학교실
백영재, 금동호, 이정환, 김성희, 안경용, 김옥규*

ABSTRACT

Multiple Mandibular Idiopathic Bone Cavities in a Patient with Immune Thrombocytopenia : A Case Report

Department of Oral and Maxillofacial Surgery, School of Dentistry, Pusan National University
Young-Jae Baek, Dong-Ho Geum, Jung-Han Lee, Sung-Hee Kim, Kyung-Yong Ahn, Uk-Kyu Kim

The immune thrombocytopenia (ITP) is defined as a platelet count of less than $100,000/\mu\text{L}$. It is generally known as characterized by the bleeding manifestations of skin and/or mucosa like ecchymosis due to low platelet count, but reports of the related intraosseous lesions are not common. The idiopathic bone cavity (IBC) is an empty space of the bone, which occurs mainly in the long bones. It is found predominantly in the mandible in case of the maxillofacial area. In general, it appears as an isolated unilocular lesion without the correlation of the teeth. Although the cause of the IBC is supposed to be associated with hemostatic problems, the etiology is unclear and it was not disclosed the relevance of specific systemic disease. In this present case, IBCs that occurred in mandible of patient who has IPT was treated by curettage with platelet transfusion.

Key words : idiopathic bone cavity; immune thrombocytopenia; platelet transfusion

I. 서론

이전에 특발성혈소판감소성자반증(Idiopathic thrombocytopenia purpura)으로 불렸던 면역성 혈소판감소증은 $100,000/\mu\text{L}$ 미만의 혈소판 수를 보이며, 백혈구감소증이나 빈혈이 없는 경우로 진단할 수 있다¹⁾. 이 질환은 성인에서 일반적으로 연령의 증가에 따라 면역조절이상의 증가와 관련하여 발병율이

증가한다고 알려져 있다. 소아에서는 5세에서 6세에 가장 높은 유병율을 보이는데, 80% 정도 환자는 6개월 내에 자연적으로 해소된다. 면역성혈소판감소증 환자의 수술을 고려할 때, 수술 중 및 수술 후의 다량 출혈의 가능성 때문에 혈소판 수의 조절이 필요하다. 2012년 미국 치과 의사 협회가 발표한 “The ADA(American Dental Association) Practical Guide to Patients with Medical Condi-

tions”에 따르면, 수술을 위해서는 50,000/ μ L 이상의 혈소판 수치와 2.0~3.5 이하의 PT INR이 필요하다²⁾.

특발성골강은 주로 사지의 장골에서 발생하는 골 내의 빈 공간으로, 두개악안면영역에서는 대부분이 하악골에서 발견된다³⁾. 주로 방사선사진 촬영 등으로 우연히 발견되는 이 병소는 20세 이전의 젊은 환자에서 호발하나, 40세 이상의 환자에서 발견되는 경우도 있다. 대부분의 경우 방사선사진에서 단방성의 병소가 치아와 연관성 없이 발견되며, 다방성이나 다발성의 양상은 드물다⁴⁾. 하악골의 체부에서 가장 흔하게 발생하나, 정중부 또는 하악지에서 발생한 보고도 있으며, 과두에서 발생하기도 한다⁵⁾. 대개 피질골의 팽윤과 비박이 보이며, 피질골의 천공은 드물다. 비치성 병소로, 인접치아는 생활력을 유지하며, 하치조신경 등의 신경변성에 대한 보고는 알려진 바 없다.

면역성혈소판감소증 환자에서 발생한 다발성 특발성골강은 매우 드문 경우로, 문헌상에 이와 유사한 증례보고가 두 건 있었으며, 악골에 발생한 경우는 한 건이었다^{6, 7)}. 이번 증례보고에서는 면역성혈소판감소증을 가진 환자에서 발생한 다발성의 특발성골강을 소파술로 치료한 치험례의 소개와 함께 관련 문헌을 고찰하고자 한다. 또한 혈소판 수치의 조절이 필요한 전신 질환 환자의 치료 시 수혈을 통한 보정으로 만족할만한 지혈작용을 기대할 수 있었음을 보고하고자 한다.

II. 증례보고

2012년 5월, 7세 여아가 좌측안면부의 부종을 주소로 부산대학교치과병원 구강악안면외과에 내원하였다. 내원 1주일 전에 부종을 인지하였으며, 개인치과 의원 방문 후 본원 내원을 권유받았다. 이 여환은 영아기에 면역성혈소판감소증으로 진단받은 환자로 이외의 다른 전신질환은 없었다.

임상검사 시 창백한 안모를 보였으나, 사지와 구강 내의 출혈반의 소견은 발견할 수 없었다. 하악골 좌측 치은의 종창이 관찰되었으며, 촉진시 불편감을 호소하였다. 인접한 하악 좌측 제2유구치의 수직 움직임을 포함한 심한 동요도와 제1대구치의 중등도 동요도를 보였다. 전기치수검사로 인접 치아의 생활력을 확인하였다. 환자는 감각이상과 같은 신경변성의 증거는 보이지 않았다.

초진 파노라마 사진에서 다방성의 방사선투과성 병소가 하악 좌측 체부에서 관찰되었으며, 명확한 피질골성 변연은 관찰되지 않았다(Fig. 1). 이러한 양상을 Cone-beam CT에서도 확인할 수 있었는데, 협설측으로의 팽윤과 함께 피질골의 비박이 보였다. 또한 반대측의 우측 상행지에서도 다방성 병소로 보이는 방사선투과상이 관찰되었다.

혈액검사 결과, 혈소판 수치는 1,000/ μ L로 매우 낮게 나타났고, PT는 11.2초, PT INR은 1.04로 정상 범주 내에 있었으며, 이외의 혈액학적 검사 결과 모두 정상 범위 내의 결과를 보였다.

혈소판수치의 조절을 위해 농축혈소판 수혈을 계획하였고, 수술이 계획된 당일 오전 감마선조사 백혈구 제거성분채혈혈소판의 수혈을 시행하였다. 수혈 전 측정된 혈소판 수치는 2,000/ μ L였고, 250ml의 감마선조사 백혈구제거성분채혈혈소판 1pack을 수혈한 후 측정된 혈소판 수치는 105,000/ μ L였다. 치은 및 점막의 절개에 이어 점막골막피판을 거상하고 협측 피질골판의 삭제를 시행하였다. 빈 공간을 둘러싸는 막이나 이장상피 등의 명확한 연조직 벽은 관찰되지 않았다. 내부 공간에서는 출혈성 삼출물로 보이는 약간의 액체성분이 있었고, 일부에서 섬유성 응괴 또는 혈액응고로 보이는 육아조직을 볼 수 있었다. 이에 특발성 골강 또는 거대세포종의 가능성이 있을 것으로 판단하고, 외동 외벽의 소파를 시행하였다. 심한 동요도를 보이는 제2유구치의 발치를 시행하였으며, 피판의 봉합으로 수술을 마무리 하였다. 수술 중 및 수술

후의 이상 출혈소견은 관찰되지 않았고, 회복 기간동안 특이할만한 징후 및 증상은 보이지 않았다. 수술 후 6개월에 촬영한 방사선사진에서 해당부위의 방사선 불투과성이 주변부위와 유사한 정도로 회복된 것을 관찰할 수 있었다(Fig. 2). 또한 침습적 처치를 시행하

지 않았던 우측 하악지에서, 술전에 발견되었던 다방성의 방사선투과상이 감소하고 전반적으로 균일한 음영이 나타났다(Fig. 1, 2, 3).

조직시편에서도 이상성 상피는 관찰되지 않았으며, 출혈소견을 보이는 육아조직의 특성을 보였다. 다수

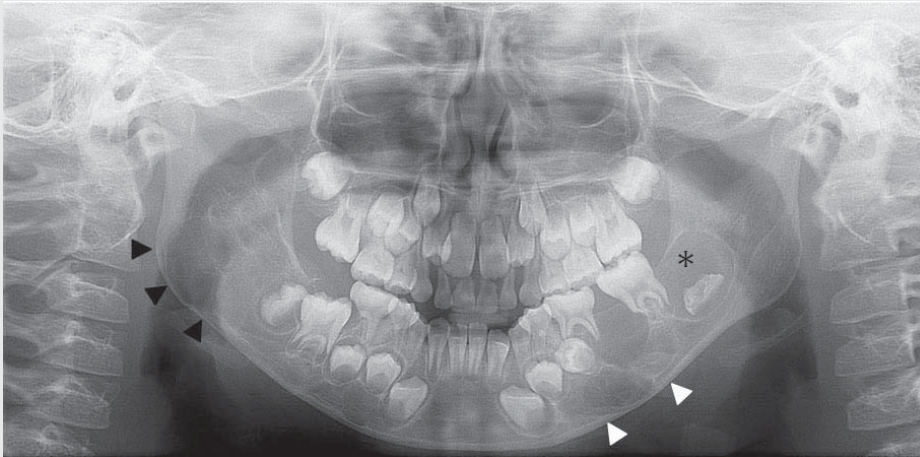


Fig. 1. The initial panoramic radiograph. Multiple radiolucent lesions can be observed in mandibular left body(white arrows). The dental follicle of a developmental mandibular left second molar is somewhat enlarged and the tooth is displacement downward(an asterisk). There are another multilobular radiolucent lesions on mandibular right ramus(black arrows).

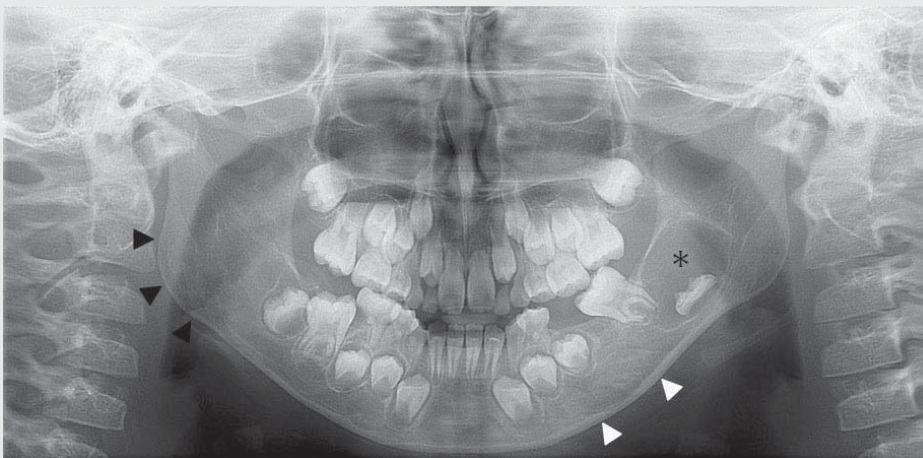


Fig. 2. The panoramic radiograph, 6months after operation. The radiolucency of mandible left body is reduced and it seems similar density with surrounding bone(white arrows). The dental follicle of a developmental mandibular left second molar is enlarged(an asterisk). The radiolucency in right ramus is reduced and it is replaced with similar pattern of normal bone(black arrows).

의 적혈구가 성긴 혈관결합조직과 함께 관찰되었으며, 섬유조직이 대부분을 차지하는 가운데 림프구와 중성구와 같은 염증성 세포의 전반적인 침윤을 관찰할 수 있었다(Fig. 4).

Ⅲ. 총괄 및 고찰

면역성혈소판감소증은 복잡하고 다양한 발병기전을 가지는데, 요약하자면 혈소판 파괴의 증가와 혈소판 생성의 감소가 복합적으로 발현된 것으로 설명할 수 있다. 면역성혈소판감소증 환자는 일반적으로 정상적

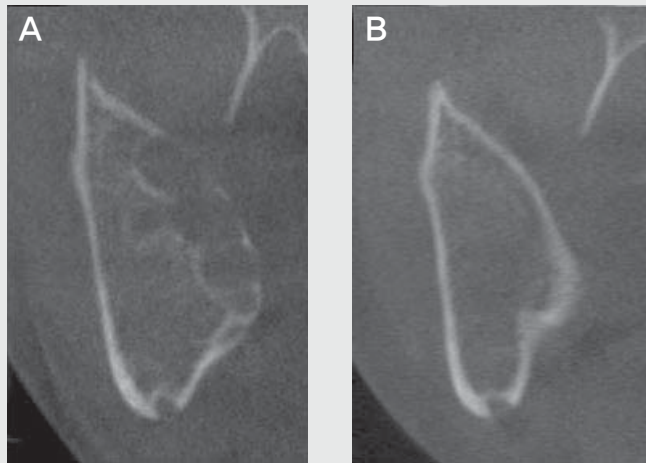


Fig. 3. Cone-beam CT images of the right ramus of mandible. A, pre-operative image. B, post-operative image, 6months later.

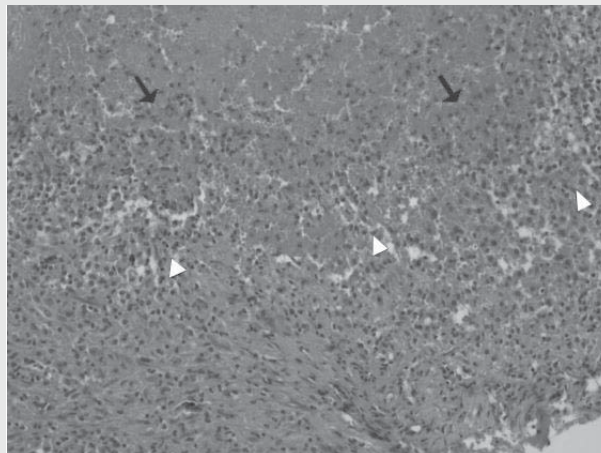


Fig. 4. The histopathology image shows granulation tissues in association with hemorrhage. A number of red blood cells are observed (black arrows), and numerous inflammatory cells like lymphocytes and neutrophils are observed on the fibrotic background(white arrows). (Hematoxylin and Eosin staining, x200)

인 이학적검사결과를 보여 임상적인 징후로 상기 질환을 의심하기는 힘들다. 예전에는 지혈장애로 인한 피부나 점막의 출혈반이 이 질환의 특징적인 징후로 여겨졌으나, 모든 환자에게서 항상 발견되는 것은 아니다. 성인 환자에서 20% 가량은 혈소판 수와 무관하게 특별한 증상의 호소없이 일상생활을 영위한다는 보고 또한 있다^{8, 9)}. 혈소판 수치의 감소에 따른 지혈 문제는 술 중 및 술 후의 대량출혈 및 이에 따른 합병증을 야기할 수 있다. 면역성혈소판감소증 환자에서 혈소판 수혈은 치료를 위한 일차 선택은 아니며 외과적 처치가 필요한 경우에도 일차적으로 스테로이드 제제나 면역글로불린의 투여를 통한 혈소판 수치의 상승을 도모한다¹⁰⁾. 그러나 일차적인 시도의 효과가 불충분할 경우 혈소판제제의 수혈을 시도할 수 있다. 일반적으로 단순 치과치료를 위한 혈소판 수치는 10,000/ μ L 이상이며, 발치 및 전달마취 시에는 30,000/ μ L, 소수술을 위해서는 50,000/ μ L의 혈소판 수치가 필요하다¹¹⁾. 이번 증례에 보고된 환자의 경우 신생아동중면역혈소판감소증(Neonatal alloimmune thrombocytopenia, NAIT)으로 사람백혈구항원(Human leukocyte antigens, HLA)으로 인한 혈소판수혈 불응증의 가능성이 있었으며, T-림프구로 인한 수혈관련이식편대숙주병(Transfusion-associated graft-versus-host disease, TA-GVHD)을 예방하기 위하여 감마선조사 백혈구여과제혈소판제제의 수혈을 시행하였다. 감마선조사(25-30 Gy)는 면역장애 환자나 TA-GVHD의 발생 위험성이 높은 환자의 수혈 시 수혈부작용을 예방하기 위한 표준프로토콜이다¹²⁾. 혈소판제제의 수혈 직후의 예측 혈소판 증가수의 예상은 다음과 같은 공식을 참고할 수 있으며¹⁰⁾,

$$\text{예상 혈소판 증가 수}(\mu\text{L}) = \frac{\text{수혈된 혈소판 수}}{\text{순환혈액량}(\text{mL}) \times 10^3} \times \frac{2}{3}$$

순환혈액량의 추정치는 성인 남자 75mL/kg, 성인 여자 65mL/kg, 소아에서 80mL/kg이다. 2011년

질병관리본부에서 발행한 “수혈 가이드라인”에 따르면, 백혈구제거성분채혈혈소판의 단위당 혈소판 수는 3.0x10¹¹/unit 이상이다¹⁰⁾. 본 증례에서 여환의 몸무게는 22kg으로, 1단위의 백혈구제거성분채혈혈소판의 수혈로 125,000/ μ L의 혈소판 증가를 예상할 수 있었고, 실제 증가한 혈소판 수는 103,000/ μ L였다. 이후 추적관찰 기간 동안 시행한 혈액검사 결과 혈소판 수치가 초진 시와 유사하게 감소한 상태로 유지되었으며, 임상검사 시 출혈반 등의 소견은 관찰되지 않았다.

특발성골강은 골 내의 빈 공간을 묘사하는 용어로, Lucas가 이 병소를 “단순 골낭”으로 기술한 이후, “외상성 골낭”, “독립성 골낭”, “출혈성 골낭”, “특발성 골강”, “특발성 골결함” 등의 다양한 용어들이 이 병소를 지칭하기 위하여 사용되었다^{13, 14)}. 악골 내의 빈 공간에 이상상피가 없는 경우를 표현하는 용어로는 “단순 골낭” 또는 “외상성 골낭”이 가장 친숙한 표현이다. 그러나 이 병소는 상피의 이상이 없거나 부족하고, 내강의 삼출물 또는 액이 없거나 소량만이 발견되므로, “낭”이라는 용어의 적용은 부적절하다. 문헌상에는 아직 여러 용어들이 혼용되고 있지만, 최근 “골강”이라는 표현이 자주 사용되고, “낭”이라는 용어를 사용할 때에도 진성 낭이 아닌 거짓낭의 특성을 보인다는 기술이 많다^{4, 15-18)}. Marx 또한 그의 최근 저서에서, 이 병소는 외상에 의해 발생하지 않을 뿐더러 이상상피가 없어 “낭”이라고 부를 수도 없다고 언급하며, 진단적인 용어는 아니지만 “특발성 골강”이 원인과 양태를 나타내는 적절한 묘사라고 주장하였다^{4, 19)}.

특발성골강은 일반적으로 단방성의 방사선 투과상을 나타내며, 치아와의 연관성이 없이 독립적으로 발견되는 경우가 많다. 그러나 발생 위치나 방사선학적 특징에 따라 감별진단이 어려울 수 있는데, 드물게 하악 체부나 상행지에서 다발성으로 나타날 경우 각화치성낭종이나 범랑모세포종 등의 질환과 감별이 필요하다. 특발성골강의 조직학적 소견은 정형화되어 있진

않다. 대부분의 경우 상피의 이장이 없으나 섬유조직의 얇은 막이 관찰될 수 있으며, 혈장성 물질이 주로 발견되지만 때로는 반응성 골이나 파골세포의 활성이 보이기도 한다⁴⁾.

이 병소의 원인을 설명하기 위한 다양한 시도들이 있다. 외상과의 연관성이 가장 널리 알려진 가설이지만, 다양한 부위에서 발생하는 모든 경우를 설명하지 못하며, 격투기선수와 같이 외상의 빈도가 높은 경우에도 유병율이 증가하지 않는다^{3, 14)}. 이 외에도 림프관의 폐쇄나, 골내 정맥 배출의 문제, 골의 대사이상으로 인한 이차적인 골흡수 등의 다양한 가설들이 제시되었으며^{18, 20)}, 소아 및 청소년기에 호발하는 유병율을 근거로 이 시기에 가장 활발한 생화학적 변화 및 호르몬의 변화와의 연관성이 주장되기도 하였다⁴⁾. 그러나 명칭에서 드러나듯 명확한 병인론이 정립되지는 않았다.

특별성골강의 치료를 위한 방법들도 다양하게 소개되고 있다. 기준이 제시되어 있지는 않으나, 탐색과 소파가 가장 많이 이루어지는 술식이다⁸⁾. 이 외에도 골의 재생을 촉진하기 위하여 자가골 및 타종골, 섬유성 충전재, 수산화인회석 등으로 빈 공간을 채우는 시도가 보고되고 있으나^{21, 22)}, 이는 이물반응을 일으키거나 골이 재생될 수 있는 공간을 차지하여 오히려 골의 재형성에 방해된다는 주장 또한 제기되고 있다¹⁴⁾. 특히 수산화인회석은 우수한 골전도성을 가지나, 주변 골보다 높은 방사선투과성으로 추적관찰기간 동안의 골재생 정도를 모호하게 할 수 있다는 문제점이 있다. 보존적인 방법으로, 세포생리학적 변화를 도모하기 위하여 골강 내 물질의 흡인과 함께 스테로이드 자입이 주장되기도 하였다²³⁾. 이 방법은 진단적인 가치가 있긴 하지만, 수술적인 방법에 비하여 더 나은 결과를 보이지는 않았다. 또한 해당 공간의 물리적인 파괴를 동반하기 때문에 온전히 약물에 의한 반응이라고 보기 힘들며, 반복적인 자입이 필요한 경우 또한 있어 수술적 접근이 용이한 경우라면 탐색 및 소파술의 시행이 최종 치료로 적당할 것이다²⁴⁾. 많은 수의 증례가

보고되진 않았지만, 침습적인 처치없이 관찰만을 시행하였을 때 방사선투과상이 사라지는 자가치유양상에 대한 보고 또한 있다²⁵⁾. 본 증례에서도 초진 시 발견되었던 우측 상행지의 방사선투과상이 6개월 후에 사라지고 주변 골과 유사한 양상을 보이는 변화가 관찰되었다(Fig. 1, 2, 3). 특별성골강의 재발을 또한 여러 저자의 발표에 따라 1.3%에서 26%까지 다양한 편차를 보이는데²⁶⁾, 이는 특별성골강의 보고가 대부분 증례보고로 이루어지며 장기간의 추적관찰연구가 드물기 때문이라고 생각된다. 두개악안면영역이 아닌 부위에 발생한 특별성골강의 재발율은 29%(12%에서 48%)로 보고되고 있다²⁷⁾.

특별성골강과 임상적 특징이 가장 유사한 거대세포종의 경우, 5세에서 15세 사이 여아의 하악에서 호발하며, 방사선투과성의 특징과 함께 내강에서 육아조직양상의 결합조직 또는 유골이 관찰될 수 있다. 조직학적 조건에서도 상피의 이장이 없고 결합조직의 사이 공간에 혈관외 적혈구가 보이는 양상이 특별성골강과 유사하다. 그러나 거대세포종에서는 거대 다핵세포의 침윤이 특징적이다²⁸⁾. 거대세포종과 특별성골강의 유사성에도 불구하고 치료방법의 선택은 달라지지 않는데, 거대세포종에서도 다수의 치아를 포함하는 거대 병소가 아니라면 탐색과 소파술을 통하여 골의 재생을 기대할 수 있기 때문에 소파술을 일차적인 치료로 선택할 수 있다. 이에 추가하여 Carnoy's solution 등의 고정제를 재발경향을 줄이기 위하여 사용할 수도 있으나, 통계적으로 유의할만한 재발율의 감소가 보고되지는 않았다²⁹⁾. 이번 증례보고에서도 소파술과 탐색을 시행하였다. 이에 더하여 하악좌측 제2유구치의 발치를 시행하였다. 해당 치아는 생활력이 있었고 병소와의 직접적인 연관성이 없었으나, 수직적 움직임을 포함한 심한 동요도를 보여 예후가 불량할 것으로 판단하였다. 정상적인 탈락 시기보다 이른 발치로 후방 제1대구치의 근심이동과 상악좌측 제2유구치의 정출이 관찰되어 공간의 확보 및 유지를 위한 교정치료

를 계획 중이다.

수술 전의 방사선사진에서, 발육 중인 하악 좌측 제2대구치와 연관된 단방성의 방사선투과성 병소가 관찰되었다. 연관된 하악 좌측 제1대구치의 전기치수검사가 양성으로, 치근단낭의 가능성은 배제하였고, 발육 중인 제2대구치 치낭의 확장으로 판단하였다. 그러나 6개월 후의 방사선사진에서 더욱 확장된 양상이 관찰되어, 합치성낭의 가능성을 염두에 두고 흡인이나 조대술과 같은 보존적인 치료를 계획 중이다. 다방성 병소의 처치 시 해당 부분을 동시에 치료하지 않았던 것은 침습 범위의 확장으로 인한 출혈경향의 가능성을 높이지 않기 위한 선택이었다. 또한 관심지역이었던 다방성 병소의 감별진단이 명확히 이루어지지 않아 조직검사 결과 및 병소의 예후에 따라 추후 치료 방향의 변화가 있을 가능성이 있었다. 감별진단의 항목

중 하나였던 범랑모세포종의 경우, 다방성의 병소를 보존적으로 치료하였을 경우 재발율이 높기 때문에 주변 정상조직을 포함하는 근치적 절제를 시행하는 것이 좋다. 이번 증례의 경우 절제를 한다면 그 범위가 하악 골의 1/4 이상으로, 성장이 완료되지 않은 환자에서 확진없이 절제를 결정할 수 없었다.

이번 증례에서는 면역성혈소판감소증 환자의 하악에 발생한 특발성골강의 치료를 보고하였다. 이에 관련된 보고는 악골에서 단 한 건만 있을 정도로 매우 드문 경우이다⁷⁾. 혈소판성분의 수혈로 혈소판 수치의 보정과 함께 충분한 지혈 효과를 얻을 수 있었으며, 짧은 경과관찰 기간에도 만족할만한 골의 재생을 관찰할 수 있었다. 침습적인 처치를 하지 않은 부위에서도 병소가 해소되는 양상 또한 확인할 수 있었다.

참 고 문 헌

1. McCRAE K. Immune thrombocytopenia: No longer "idiopathic." *Cleve Clin J Med.* 2011 Jun;78(6):358-73.
2. Patton LL. *The ADA Practical Guide to Patients with Medical Conditions.* Wiley-Blackwell. 2012.
3. Neville BW, Damm DD, Allen C, Bouquot JE. *Oral and Maxillofacial Pathology.* 3rd ed. Saunders. 631-36. 2008.
4. Kuhmichel A, Bouloux GF. Multifocal Traumatic Bone Cysts: Case Report and Current Thoughts on Etiology. *J Oral Maxillofac Surg.* 2010 Jan;68(1):208-12.
5. Magliocca KR, Edwards SP, Helman JL. Traumatic Bone Cyst of the Condylar Region: Report of 2 Cases. *J Oral Maxillofac Surg.* 2007 Jun;65(6):1247-50.
6. Otsuka GG, Saito KK, Yoshida TT, Suzuki YY, Yoshida JJ. Hemorrhagic skull pseudotumor associated with idiopathic thrombocytopenic purpura. Case illustration. *J Neurosurg.* 1998 Apr;88(5):929-9.
7. Oda Y, Kagami H, Tohrai I, Ueda M. Asynchronously occurring bilateral mandibular hemorrhagic bone cysts in a patient with idiopathic thrombocytopenic purpura. *J Oral Maxillofac Surg.* 2002 Jan;60(1):95-9.
8. Abrahamson PE, Hall SA, Feudjo-Tepie M, Mitrani-Gold FS, Logie J. The incidence of idiopathic thrombocytopenic purpura among adults: a population-based study and literature review. *Hematologica.* 2009 Aug;83(2):83-9.
9. Neylon AJ, Saunders PWG, Howard MR, Proctor SJ, Taylor PRA, Northern Region Haematology Group. Clinically significant newly presenting autoimmune thrombocytopenic purpura in adults: a prospective study of a population-based cohort of 245 patients. *Br J Haematol.* 2003 Sep;122(6):966-74.
10. 질병관리본부. 2011년 수혈 가이드라인. 2011.
11. British Committee for Standards in Haematology General Haematology Task Force. Guidelines for

참 고 문 헌

- the investigation and management of idiopathic thrombocytopenic purpura in adults, children and in pregnancy. *Br J Haematol.* 2003.
12. Schlenke P, Hagenah W, Irsch J, Sundin D, Corash L, Lin L. Safety and clinical efficacy of platelet components prepared with pathogen inactivation in routine use for thrombocytopenic patients. *Ann Hematol.* 2011 Dec;90(12):1457-65.
 13. Lucas C, Blum T. Do all cysts of the jaws originate from the dental system. *J Am Dent Assoc.* 1929;16:659-61.
 14. Marx RE, Stern D. *Oral and Maxillofacial Pathology.* 2nd ed. Quintessence Publishing. 215-7. 2012.
 15. Discacciati ED, de Faria VM, Garcia NG, Sakai VT, Pereira AA, Hanemann JA. Idiopathic bone cavity: case series involving children and adolescents. *J Investig Clin Dent.* 2012 Apr;3(2):103-8.
 16. de Souza Noronha VR, Sette-Dias AC, Abdo EN, Gomez RS, de Mesquita RA. Asynchronous idiopathic bone cavity: A case report. *J Craniomaxillofac Surg.* 2012 Dec;40(8):e328-30.
 17. Perdigo PF, Silva EC, Sakurai E, Soares de Arajo N, Gomez RS. Idiopathic bone cavity: a clinical, radiographic, and histological study. *Br J Oral Maxillofac Surg.* 2003 Dec;41(6):4079.
 18. Horne RP, Meara DJ, Granite EL. Idiopathic bone cavities of the mandible: an update on recurrence rates and case report. *Oral Surg Oral Med Oral Pathol Oral Radiol.* 2012 Aug; in Press
 19. Marx RE, Stern D. *Oral and Maxillofacial Pathology.* 2nd ed. Quintessence Publishing. 938. 2012.
 20. Cohen JJ. Simple bone cysts. Studies of cyst fluid in six cases with a theory of pathogenesis. *J Bone Joint Surg Am.* 1960 May;42-A:609-16.
 21. Dellinger TM, Holder R, Livingston HM, Hill WJ. Alternative treatments for a traumatic bone cyst: a longitudinal case report. *Quintessence Int.* 1998 Jul;29(8):497-502.
 22. Kraut R, Robin C. Idiopathic bone cavity. A report of recurrent lesions and their management. *N Y State Dent J.* 2003 Mar;69(3):30-3.
 23. Lokiec F, Wientroub S. Simple bone cyst: etiology, classification, pathology, and treatment modalities. *J Pediatr Orthop B.* 1998;7(4):262-73.
 24. Wright JG, Yandow S, Donaldson S, Marley L. A randomized clinical trial comparing intralesional bone marrow and steroid injections for simple bone cysts. *J Bone Joint Surg Am.* 2008 Mar;90(4):722-30.
 25. Sapp JP, Stark ML. Self-healing traumatic bone cysts. *Oral Surg Oral Med Oral Pathol.* 1990 Apr;69(5):597-602.
 26. Suei Y, Taguchi A, Tanimoto K. Simple Bone Cyst of the Jaws: Evaluation of Treatment Outcome by Review of 132 Cases. *J Oral Maxillofac Surg.* 2007 May;65(5):918-23.
 27. Schreuder HW, Conrad EU, Bruckner JD, Howlett AT, Sorensen LS. Treatment of simple bone cysts in children with curettage and cryosurgery. *J Pediatr Orthop.* 1997 Oct;17(6):814-20.
 28. Marx RE, Stern D. *Oral and Maxillofacial Pathology.* 2nd ed. Quintessence Publishing. 836-41. 2012.
 29. de Lange J, van den Akker HP, Veldhuijzen van Zanten GO, Engelshove HA, van den Berg H, Klip H. Calcitonin therapy in central giant cell granuloma of the jaw: a randomized double-blind placebo-controlled study. *Int J Oral Maxillofac Surg.* 2006 Sep;35(9):791-5.

1

Traumatic bone cyst resembling a periapical abscess: A case report

Department of Dentistry, Dongsan medical center, College of Medicine, Keimyung University

Ju-Yeon Cho

ABSTRACT

Traumatic bone cyst resembling a periapical abscess: A case report

Department of Dentistry, Dongsan medical center, College of Medicine, Keimyung University
Ju-Yeon Cho

Traumatic bone cyst is known as a symptomless, radiolucent bony lesion incidentally found during routine radiographic examinations. The main characters of traumatic bone cyst are asymptomatic and unicystic radiolucent bony lesion with vital tooth. This case is a confusing case of a traumatic bone cyst with sudden gingival swelling and appearance like a periapical abscess. After surgical exploration and drainage, clinical and radiographic examination showed bony healing with pulpal vitality preserved after 7 months postoperatively.

Key words : traumatic bone cyst, periapical, abscess

I. Introduction

The radiolucent areas surrounding the apices of a tooth may be misdiagnosed as apical periodontitis or periradicular cyst with pulpal involvement¹⁾. Especially in case of having history of previous trauma, the periradicular radiolucency of the post-traumatic areas tends to be easily considered as a chronic periapical lesion due to pulpal necrosis of affected tooth²⁾.

Moreover, if gingival or facial swelling accompanies with such circumstances, erroneous diagnosis of odontogenic abscess as a result of pulpal infection may be led^{1, 3)}. So, the accurate diagnosis is essential to consider the lesion to be of endodontic or non-endodontic origin and ensure the maintenance of pulpal vitality⁴⁾.

The traumatic bone cyst is a vacant intraosseous cystic lesion within bony wall that mainly occurs in the mandible of

young patients^{2, 5}). However, it cannot be regarded as a true cyst because of the absence of a capsule and epithelial lining^{1, 5, 6}. The etiology of the lesion is unclear and may be associated with traumatic injury⁷. The teeth that involved in the area of the cyst remain vital and surgical intervention almost results in complete resolution of the defect^{4, 8, 9}.

The following report presents an unusual case of traumatic bone cyst that could be misdiagnosed as periapical abscess with persistent gingival swelling.

II. Case report

A 16-year-old boy was referred for evaluation of chin and gingival swelling that had been persisted for one week in spite of antimicrobial medication. The

medical history was unremarkable and the dental history indicated that there was no toothache but tenderness at anterior gingival swelling area of mandible.

The patient informed that he hit his own chin against something 4 months ago and the sudden swelling started one week before visiting our hospital. He has been taking antimicrobial agent for a week at other clinic but the gingival swelling persisted.

Clinical examination revealed a soft swelling on the mucolabial fold of anterior mandibular incisors with slight chin swelling. A periapical abscess, periradicular cyst or other soft tissue tumor were suspected.

The panoramic and periapical radiograph showed a small round radiolucency measuring about 1cm around the periradicular area of left central incisor and lateral

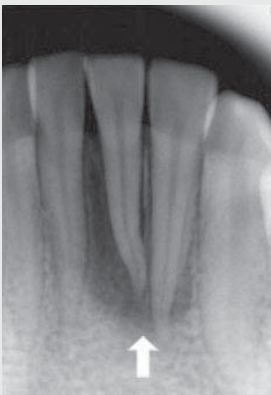

Fig. 1 Periapical x-ray showed periradicular radiolucency around mandibular incisors

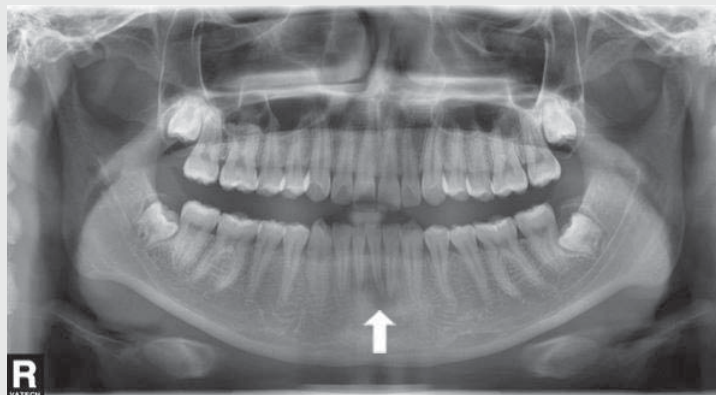


Fig. 2 Dental panoramic view

incisor of mandible(Fig. 1 ,2), so soft tissue tumor was ruled out and periradicular abscess or cyst was taken into consideration.

A periapical abscess with vestibular swelling of left mandibular central and lateral incisors due to devitalized pulp was strongly suspicious because of prior trauma history and being negative to electronic pulp test(EPT) and cold test. But the color, mobility and percussion test of involved teeth were normal and similar to that of adjacent teeth.

Under local anesthesia, incision and drainage were performed at lower anterior vestibule, but bloody exudate with floating tissue particles was emerged instead of purulent discharge.

Bloody discharge was swabbed for microbial culture, and tissues from incisional biopsy together with the floating

tissue debris were sent to laboratory for histological examination after curettage of the lesion.

Histological examination revealed granulation tissue rather than cystic lesion due to the absence of epithelial lining(Fig. 3). Microorganism identified from the culture was streptococcus α -hemolyticus which was frequently found in oral cavity.

Follow-up after 1, 4, 7 month postoperatively showed slight delayed but increasing response to EPT and cold test of left mandibular central and lateral incisor, which considered as being vital.

The postoperative course was favorable. There has been no recurrence and the patient is still in follow up periods of 7 months after surgical operation. The radiolucency around left mandibular incisors was also reduced, and the involved teeth showed normal color and nearly

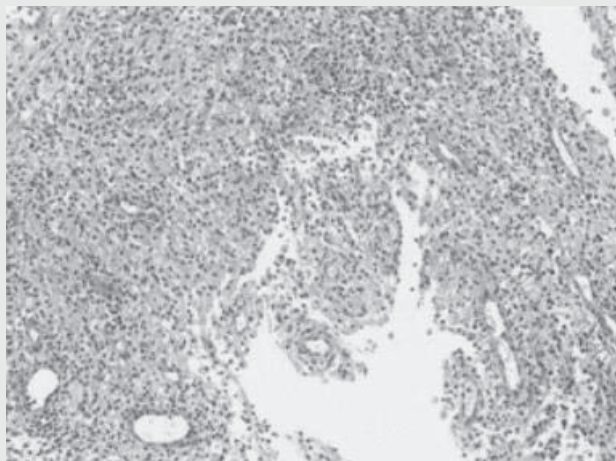


Fig. 3 Microscopic view, granulation tissues without epithelial linings (H&E staining, original magnification $\times 100$)

normal response to pulpal vitality test(Fig. 4, 5). However, long term follow up is still needed.

III. Discussion

The traumatic bone cyst is a rare lesion of the jaws and the pathogenesis remains unclear. The most accepted hypothesis at present is the traumatic-hemorrhagic theory, which suggests that the lesions develop when intramedullary blood clots due to trauma do not dissolve or resolve¹⁰.

This theory explains the higher incidence of traumatic bone cysts in young individuals and also explains the presence of blood within the lesions.

Traumatic bone cysts are considered almost exclusively mandibular lesions¹¹, especially the posterior areas although the

symphysis may also be a site of predilection^{12, 13}. The histologic feature reveals only a connective tissue membrane lining the lesion, which is the characteristic of pseudocysts, and hemorrhagic foci, cholesterol crystals and osteoclasts may be found within the lesion^{14, 15}. A final diagnosis of a traumatic bone cyst is usually made at the time of surgery. Surgeons usually encounter an empty or bloody, serous-filled cavity, which may represent different stages in the development of traumatic bone cyst^{3, 4, 16}.

The treatment of choice for traumatic bone cysts is curettage of the lesion, which generally results in short term healing^{14, 15, 17, 18}. Recurrence is rare, but when occurs, it is usually present within three months of surgery⁵. After conventional therapy has proved unsuccessful, other treatment options like the placement of bone chips,

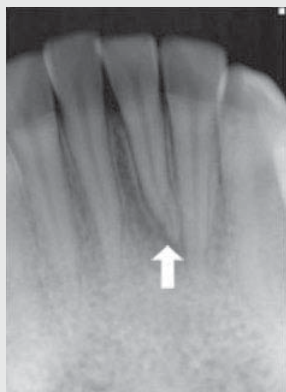

Fig. 4 periapical x-ray(7 months after curettage): reduced radiolucency and intact lamina dura

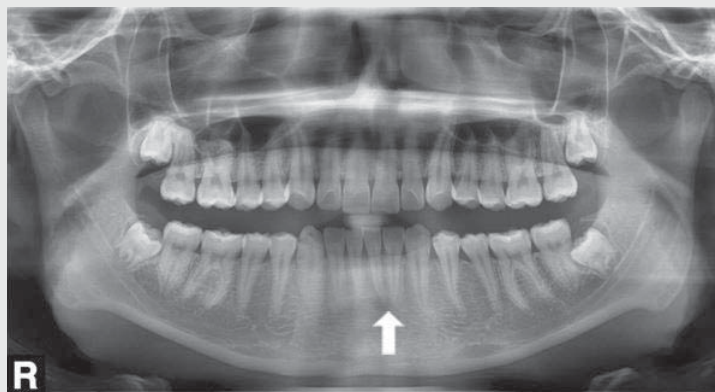


Fig. 5 Dental panoramic view(7 months after curettage)

hydroxyapatite, packing the cavity with thrombin sponge or aspiration may be included^{4, 19)}.

In this case, intraoral swelling in the labial vestibule of 16-year-old boy was misdiagnosed as odontogenic infection at first, but proved as traumatic bone cyst after clinical, radiographic and histological correlation. There was a prior history of trauma and periradicular radiolucency, which mimic the signs and symptoms of an endodontic lesion. But careful diagnosis avoided unnecessary endodontic treatment of the young patient's teeth. He had been free of symptom after trauma for four months, and there were no fracture of mandibular incisors. But slight crowding of mandibular incisors was observed which was suspected of producing TFO(truma

from occlusion). Therefore, the cause of sudden gingival swelling might be the result of TFO or other infection of previous traumatic bone cyst, rather than periapical abscess due to pulpal necrosis. Surgical exploration and curettage revealed clear, bloody exudate instead of purulent discharge, and resulted in progressive reduction of the radiolucency and intact lamina dura of the involved tooth at the 7 months follow up appointment. The tooth showed positive to EPT and cold test and there were no clinical symptoms or discoloration. The clinical, radiological and histological findings of traumatic bone cyst are very diverse²⁰⁾, therefore we should put these together for getting accurate diagnosis.

참 고 문 헌

- Rodrigues CD, Estrela C. Traumatic bone cyst suggestive of large apical periodontitis. *Journal of endodontics*. 2008;34(4):484-9.
- Kahler B. Traumatic bone cyst suggestive of a chronic periapical abscess: a case report. *Australian endodontic journal : the journal of the Australian Society of Endodontology Inc*. 2011;37(2):73-5.
- Rosen DJ, Ardekian L, Machtei EE, Peled M, Manor R, Laufer D. Traumatic bone cyst resembling apical periodontitis. *Journal of periodontology*. 1997 ;68(10):1019-21.
- Hansen LS, Sapone J, Sproat RC. Traumatic bone cysts of jaws. *Oral surgery, oral medicine, and oral pathology*. 1974;37(6):899-910.
- Martins-Filho PR, Santos Tde S, de Araujo VL, Santos JS, Andrade ES, da Silva LC. Traumatic bone cyst of the mandible: a review of 26 cases. *Brazilian journal of otorhinolaryngology*. 2012;78(2):16-21.
- Matsumura S, Murakami S, Kakimoto N, Furukawa S, Kishino M, Ishida T, et al. Histopathologic and radiographic findings of the simple bone cyst. *Oral surgery, oral medicine, oral pathology, oral radiology, and endodontics*. 1998;85(5):619-25.
- Dellinger TM, Holder R, Livingston HM, Hill WJ. Alternative treatments for a traumatic bone cyst: a longitudinal case report. *Quintessence international*. 1998;29(8):497-502.

참 고 문 헌

8. Rushton MA. Solitary bone cysts in the mandible. *British dental journal*. 1946;81(2):37-49.
9. Cowan CG. Traumatic bone cysts of the jaws and their presentation. *International journal of oral surgery*. 1980;9(4):287-91.
10. Howe GL. 'Haemorrhagic cysts' of the mandible. II. *The British journal of oral surgery*. 1965;3(2):77-91.
11. Ruiz-Hubard EE, Harrison JW. Healing of a traumatic bone cyst after nonsurgical endodontic treatment. *Journal of endodontics*. 1987;13(1):40-2.
12. Sapp JP, Stark ML. Self-healing traumatic bone cysts. *Oral surgery, oral medicine, and oral pathology*. 1990;69(5):597-602.
13. Tong AC, Ng IO, Yan BS. Variations in clinical presentations of the simple bone cyst: report of cases. *Journal of oral and maxillofacial surgery : official journal of the American Association of Oral and Maxillofacial Surgeons*. 2003;61(12):1487-91.
14. Harnet JC, Lombardi T, Klewansky P, Rieger J, Tempe MH, Clavert JM. Solitary bone cyst of the jaws: a review of the etiopathogenic hypotheses. *Journal of oral and maxillofacial surgery : official journal of the American Association of Oral and Maxillofacial Surgeons*. 2008;66(11):2345-8.
15. Baqain ZH, Jayakrishnan A, Farthing PM, Hardee P. Recurrence of a solitary bone cyst of the mandible: case report. *The British journal of oral & maxillofacial surgery*. 2005;43(4):333-5.
16. Kuhmichel A, Bouloux GF. Multifocal traumatic bone cysts: case report and current thoughts on etiology. *Journal of oral and maxillofacial surgery : official journal of the American Association of Oral and Maxillofacial Surgeons*. 2010;68(1):208-12.
17. Penarrocha-Diago M, Sanchis-Bielsa JM, Bonet-Marco J, Minguez-Sanz JM. Surgical treatment and follow-up of solitary bone cyst of the mandible: a report of seven cases. *The British journal of oral & maxillofacial surgery*. 2001;39(3):221-3.
18. Feinberg SE, Finkelstein MW, Page HL, Dembo JB. Recurrent "traumatic" bone cysts of the mandible. *Oral surgery, oral medicine, and oral pathology*. 1984;57(4):418-22.
19. Chapman PJ, Romaniuk K. Traumatic bone cyst of the mandible; regression following aspiration. *International journal of oral surgery*. 1985;14(3):290-4.
20. 윤정훈, 김도경, 안성건, 김수관. 악골 외상성 골낭의 임상 및 병리조직학적 분석. *대한악안면성형외과학회지* 2003; 25:18-24.

2

방사선사진 검사 선택기준에 대한 고찰

원광대학교 치과대학 구강악안면방사선학교실, 원광치의학연구소
이병도

ABSTRACT

Review of Radiographic Selection Criteria : The update is necessary.

Department of Oral & Maxillofacial Radiology, School of Dentistry, Wonkwang University, Wonkwang
Dental Research Institute
Byung-Do Lee

Radiographic examinations are used to discover and define the type and extent of disease in many clinical situations. Currently, it is common for dental patients to receive dental radiographic examinations on a routine schedule with little variation in spite of different patient signs and symptoms. Such routine scheduling of radiographic examinations may result in unnecessary patient exposure. There is also the possibility of under-utilization of radiography; this can result in inadequate or excessively delayed diagnosis. Patient selection criteria are descriptions of clinical conditions derived from patient signs, symptoms and history that identify patients who are likely to benefit from a particular radiographic examination. It makes possible making individual decisions based on history, clinical examination and risk factors. The radiographic selection criteria of dentistry have been revised in accordance with recent guidelines and peer-reviewed research in USA and Europe, but the studies of these subjects are not sufficient in our nation.

In this review article, the relating factors and update necessity of radiographic selection criteria are discussed.

Key words : radiography, decision making, guideline, ethics

I. 서론

최근 의료 방사선 노출에 대한 일반 국민들의 관심이 높아졌다. 2011년 초 일본 후쿠시마(Fukushima)에서 발생한 원자력 발전소 방사선 누출 문제가 사회적인 관심을 불러 모았으며, 의료기관에서의 진단목적의 방사선 촬영, 특히 전산화단층촬영장치(Computerized

Tomography, CT)의 사용 빈도가 매년 증가하면서 방사선 노출과 그 위험성에 대한 연구와 논평들이 보고되고 있다¹⁾. 환자 진단에 사용되는 X선은 신체에 생물학적 효과를 유발하는 전리방사선이며, 신체에 흡수된 X선은 평생 누적되기 때문에 사용에 신중을 기하여야 한다. 치과 임상에서 사용되는 치근단 혹은 파노라마방사선사진 촬영, 콘빔형 전산화단층촬영(Cone

beam CT, CBCT) 등으로 인한 환자 피폭선량은 매우 미미한 것으로 알려져 있으나 발암(carcinogenesis) 가능성을 배제 할 수 없다. 최근의 연구에 의하면 치과방사선에 노출되는 경우 타액선 및 갑상선 종양, 수막종(meningioma) 등의 발병 위험성이 있다고 보고된 바 있다²⁻⁴⁾. 따라서 방사선사진 촬영을 통해 얻는 이익(benefit)이 방사선 피폭 등의 위험(risk)보다 크다고 판단되는 경우에만 방사선 처방이 이루어지는 정당성(justification) 확보와, 최소한의 방사선 노출을 강구하는 최적화(optimization) 가이드라인이 필요하다. 또한 임상가들이 방사선 처방 결정을 내릴 때 도움을 받을 수 있도록 공신력 있는 기관(식품의약품안전청, 대한치과의사협회) 등이 제정한 방사선사진 검사 선택기준(radiographic selection criteria)의 필요성이 존재한다. 구미 각국에서는 이에 대한 연구가 꾸준히 진행되어 왔으나 우리나라의 지침에 대한 연구는 활발한 편이 아니며, 일반 치과 의사에 대해 친숙하지도 않는 것 같다. 본 소고에서는 최근의 문헌 고찰 등을 통해 방사선사진 선택 기준과 관련되어 고려할 사항들을 언급하고자 하였으며, 우리나라 치과의로 실정에 알맞은 지침이 새롭게 제정될 필요성을 제기하도록 하고자 한다.

II. 본론

1. 방사선사진 촬영 여부, 촬영술 및 촬영 횟수 결정

환자 내원시 임상검사와 병력 청취 등을 한 후 방사선사진 촬영이 필요한가를 결정하여야 한다.

일부 치과의원에서는 임상 검사전에 통상적으로(routine) 파노라마방사선사진 혹은 전악 치근단방사선사진 촬영을 하는 경향이 있는데, 방사선사진으로부터 얻은 진단 정보가 매우 미미한 경우, 불필요한 방사선 피폭을 야기하게 된다. 만약 방사선 피폭 위험보다 진단, 치료계획 수립 등의 과정에서 얻는 이익이 크다고 판단이 되면 방사선사진 촬영이 정당화 될 수 있다(Fig. 1). 일단 방사선사진 촬영을 하기로 결정이 내려지면 치근단, 교익, 파노라마, 두부규격방사선사진 촬영법 혹은 CBCT들 중 어떠한 방사선 촬영술이 필요한가를 판단해야 하는데, 각 촬영술의 진단 효능(diagnostic efficacy)에 대한 과학적인 문헌 고찰이 도움을 준다^{5,6)}. 최근 사용이 급증하고 있는 CBCT의 경우 임플란트, 악골병소 등 다양한 영역에서 진단의 정확도가 높은 것으로 발표되고 있다. 그러나 대부분의 연구들이 기술적 정확도나, 민감도, 특이도 등의

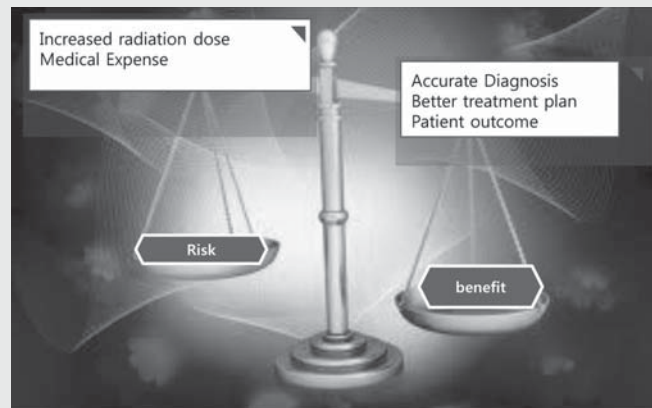


Fig. 1. Risk-benefit concept during radiographic prescription

진단 정확도 수준에서의 연구들이고 환자의 치료결과, 사회적인 관점에서의 이익 등과 연계된 연구 들은 매우 드문 것으로 보고되고 있다⁷⁾. 또한 파노라마방사선 사진 촬영법이나 CBCT 등의 진단학적 스크리닝 효과와 정확도에 대해서도 다양한 주장들이 제기 되고 있다^{8~13)}.

진단과정과 치료 계획 수립시 치과의사와 환자와의 충분한 대화를 통해, 환자가 그 전반적인 과정을 충분히 인지하고 있어야 한다. 방사선사진 선택과정, 즉 방사선사진이 필요한 이유와 방사선 촬영술의 종류에 대해서도 환자의 의견이 충분히 반영되어야 하며 (Patient autonomy related to bioethic), 만약 꼭 필요한 방사선사진을 환자가 거부하고 있는 상황 일때는, 치과의사는 방사선사진으로부터 얻어지는 이익을 통해 환자를 설득할 필요가 있으며, 반대로 이익이 별로 기대되지 않는 방사선사진 검사를 환자가 계속 요구하는 경우에도, 방사선 검사가 불필요한 이유를 충분히 설명하는 과정이 필요하다고 생각한다. 방사선사진 촬영에 대한 의사결정시(decision

making) 환자의 임상상황, 환자의 자율의사 등이 주요 연관 요소이며 방사선사진 검사 선택 가이드라인 등이 참고자료가 된다. 치과의사는 이와 같은 제반 사항을 고려하고 전문 임상지식과 경험에 의거하여, 환자 개인에게 가장 적합한 방사선 검사가 선택될 수 있도록 임상적 판단(clinical judgement)을 할 필요가 있다(Fig. 2).

2. 외국사례: 방사선사진 검사 선택기준 개발과정

1950년대에는 내원하는 모든 환자들에게 전악 치근단방사선 촬영이 시행되는 경향이 있었는데 이는 혹시 존재할지도 모르는 질병이나 치아이상 등을 발견할 목적으로 하는 스크리닝 개념에 근거한 방사선 처방이었다. 그러나 국제방사선방어위원회(International Commission on Radiological Protection, ICRP) 등에서 위험-이익(risk-benefit) 분석을 기본으로 하는 방사선 촬영의 정당화(justification)의 원칙을 발표였으며, 합리적으로 목적을 달성할 수 있

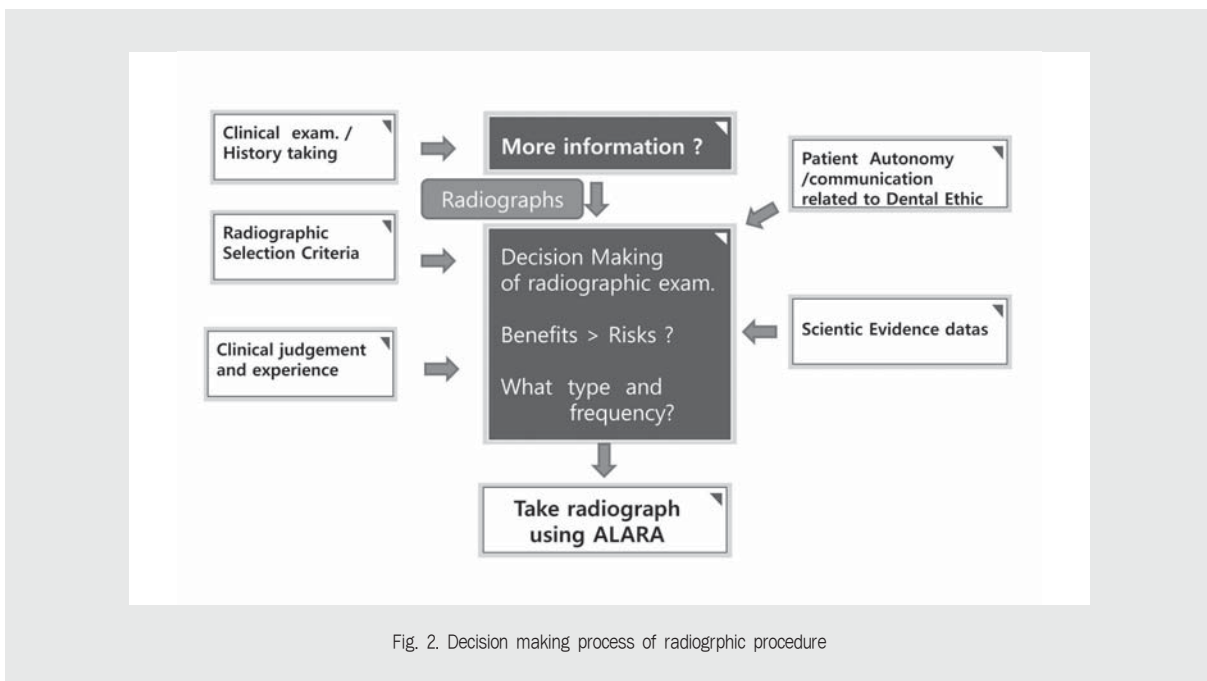


Fig. 2. Decision making process of radiographic procedure

Table 1. 2004 FDA/ADA Guidelines specify the use of panoramic radiographs plus bitewings as an acceptable alternative to the FMX, especially when examining the “new” dental patient

Type of encounter	Patient age and dental developmental stage				
	Child with primary dentition	Child with transitional dentition	Adolescent, partially edentulous	Adolescent, partially edentulous	Adult, edentulous
New patient being evaluated for dental diseases and dental development	Individualized radiographic exam-consisting of selected periapical/occlusal views and /or posterior/bitewings if proximal surfaces cannot be visualized or probed. Patients without evidence of diseases and with open proximal contacts may not require a radiographic exam at this time	Individualized radiographic exam consisting of posterior bitewings with panoramic exam or posterior bitewing and selected periapical images	Individualized radiographic exam consisting of posterior bitewings with panoramic exam or posterior images. A full-mouth intraoral radiographic exam is preferred when the patient has clinical evidence of generalized dental disease or a history of extensive dental treatment		Individualized radiographic exam, based on clinical signs and symptoms
Recall patient with clinical caries or at increased risk for caries	Posterior bitewing exam at 6-to 12-month intervals if proximal surfaces cannot be examined visually or with a probe.			Posterior bitewing exam at 6-to 18-month intervals	Not applicable
Recall patient with no clinical caries and not at increased risk for caries	Posterior bitewing exam at 12-to 24-month intervals if proximal surfaces cannot be examined visually or with a probe.		Posterior bitewing exam at 18-to 36-month intervals	Posterior bitewing exam at 24-to 36-month intervals	Not applicable
Recall patient with periodontal disease	Clinical judgment as to the need for and type of radiographic images for the evaluations of periodontal disease. Imaging may consist of, but is not limited to, selected bitewing and/or periapical images of areas where periodontal disease (other than nonspecific gingivitis) can be identified clinically				Not applicable
Patient for monitoring of growth and development	Clinical judgment as to the need for and type or radiographic images for evaluation and/or monitoring of dentofacial growth and development		Clinical judgment as to the need for and type of radiographic images for evaluation and/or monitoring of dentofacial growth and development. Panoramic or periapical exam to assess developing third molars		Usually not indicated

This table is from “The Selection of patients for dental radiographic examinations” by American Dental Association. 2004.

는 범위내에서 방사선 노출을 가능한 최소로 해야 한다는 ALARA(as low as reasonably achievable) 개념을 도입하였다. 이 개념이 받아들여진 후 스크리

닝의 의미는 퇴색하기 시작하였다¹⁴⁾.

1987년 미국 FDA(U.S. Food and Drug Administration)에서 치과 방사선사진 검사 선택

기준이 발표되었으며, 1988년 ADA(American Dental Association) 등의 주된 권고 사항은 1) 정기적인 방사선사진 검사 대신에 방사선사진 검사의 필요성과 촬영술의 종류 등을 임상 검사후에 결정해야 하며, 2) 환자 개개인의 임상상황은 다양하므로 개별적인 방사선 처방(individualized radiographic prescription)이 이루어져야 한다는 것이었다. 2004년에는 미국 FDA-ADA에서 새롭게 개정된 방사선사진 검사 지침서가 발표되었으며, 성인 환자가 처음 내원시 전악 구내방사선사진보다는 파노라마방사선사진 사용이 추천되고 있다는 내용이 주목할 만한 점이였다(Table. 1)¹⁵⁾.

또한 유럽에서도 치과방사선 방어 지침서가 2004년에 보고되었고¹⁶⁾, CBCT 지침서 개발을 목적으로한 프로젝트(SEDENTEXCT Project)¹⁷⁾가 지속되고 있다. 또한 미국 구강악안면방사선학회(American Academy of Oral and Maxillofacial Radiology, AAOMR)에서는 정기적으로 임플란트 시술시의 CBCT의 사용에 대한 학회 입장(position statement)을 발표하고 있으며^{18,19)}, 또한 미국근관치료학회(American Association of Endodontists, AAE)와 공동으로 joint position statement²⁰⁾를 발표하

는 점도 눈길을 끈다. 이 보고서에 의하면 CBCT가 근관치료 계획에 많은 도움을 주고 있으며 관심영역(field of view, FOV)이 큰 것보다는 작은 CBCT가 해상도, 환자에 대한 방사선 노출 등과 관련하여 더 유리하다고 보고 하였다.

3. 방사선량

Ludlow 등^{21~23)}의 연구 결과에 의하면 파노라마방사선사진 촬영의 경우 치근단방사선사진 1매 촬영에 비해 약 7~11배의 유효선량 증가를 보였으며, D군의 필름과 원통형의 조사기를 이용하여 전악 구내방사선사진 촬영을 하는 경우 디지털 센서와 직사각형 조사통을 이용한 전악 구내방사선사진 촬영에 비해 무려 11배(388 μ Sv /35 μ Sv) 이상의 유효선량이 측정되었다. CBCT의 경우 조사부위의 크기(FOV)와 제조 회사별로 다양한 유효선량 값을 보여주고 있다(Table 2). 그러므로 환자의 방사선 노출량을 최소화 하기 위해서는 상수용기(필름, 디지털 센서 등), 조사통의 모양(원형 혹은 직사각형), FOV 등의 선택에 신중을 기할 필요가 있다고 사료된다.

Table 2. Effective Dose(μ Sv) from various dental radiography

Technique	Effective Dose in μ Sv
Single periapical with digital receptor and rectangular collimation	2
Panoramic Orthophos XG(CCD) ProMax(CCD)	14.2 24.3
Full mouth periapical with digital receptor and Rectangular Collimation	34.9
Full mouth periapical with D Speed film and round cone	388
CBCT Medium field of view(Galileos default exposure)	70
CBCT Large field of view(NewTom 3G)	68
CBCT Large field of view(CB Mercuray, Standard quality)	569

These values of radiation dose were cited from the Ludlow's recent articles²¹⁻²³

Ⅲ. 결론

현재 우리나라 임상에서 치과방사선 영상 촬영의 주된 문제점은, 사용빈도가 급증하고 있는 디지털 CCD (Charge Coupled Device) 센서 등이 필름에 비해 두껍고 딱딱하므로 환자에게 불편감을 주고 있으며, 평행촬영 장치를 이용하기 보다는 등각촬영법이 이용됨으로써 재현성 구현에 문제점이 있고, 환자의 피폭량 감소에 도움을 주는 직사각형의 조사통 사용빈도가 낮다는 점 등이다. 이러한 임상 상황은 방사선 피폭의 위험도와 이익 등을 추정시 기존 연구들과의 직접적인 비교를 어렵게 만들고 있으며, 환자의 피폭량 경감 노력에 충분한 근거를 마련해주지 못하는 배경이라고 생각한다. 이러한 문제점들을 해결하기 위해서는 방사선 방어와 관련된 정기적인 교육과 훈련이 필요하며, 이를 통하여 치과의사 및 치과위생사, 의료기사 등의 치과방사선 피폭에 대한 인식 전환과 함께 방사선 촬영술의 표준화 작업 등이 추진되어야 하며, 환자의 자

율의사를 존중하는 윤리적인 관심과 공감대 확대가 필요한 시점이라고 생각한다.

위에서 살펴본 바와 같이 우리나라의 치과방사선사진 검사 선택기준과 관계된 연구는 매우 미미한 실정이며, Table 1에서 제시된 미국 ADA의 지침서가 이용되고 있는 실정이므로, 우리나라의 치과 현실에 적합한 지침서 제작 필요성이 존재한다. 이를 위해서는 우리나라 치과의사들의 방사선 처방 실태에 대한 설문조사, 파노라마방사선사진 촬영술 및 CBCT의 유용성에 대한 체계적인 문헌 고찰, 선량 및 정도관리 (quality assurance) 등과 관련된 연구들이 선행될 필요가 있으며, 대한구강악안면방사선학회를 중심으로, 식품의약품안전청과 대한치과의사협회, 대한치과근관치료학회, 대한치과교정학회 등의 전문학회와의 협동적이고 정기적인 지침서 (radiographic selection guideline) 제작이 병행될 필요가 있다고 사료된다.

이 논문은 2010년도 원광대학교 교비지원에 의해서 연구됨

참 고 문 헌

- Brenner DJ, Hall EJ. Computed tomography- An increasing source of radiation exposure. *N Engl J Med* 2007;357:2277-84
- Preston-Martin S, White SC. Brain and salivary gland tumors related to prior dental radiography: implications for current practice. *J Am Dent Assoc.* 1990;120(2):151-8
- Memon A, Godward S, Williams D, Siddique I, Al-Saleh K. Dental x-rays and the risk of thyroid cancer: a case-control study. *Acta Oncol.* 2010;49(4):447-53
- Claus EB, Calvocoressi L, Bondy ML, Schildkraut JM, Wiemels JL, Wrensch M. Dental x-rays and risk of meningioma. *Cancer.* 2012;118(18):4530-7.
- Fryback DG, Thornbury JR. The efficacy of diagnostic imaging. *Med Decis Making* 1991; 11: 88-94
- Norlund A, Axelsson S, Dahlen G, Espelid I, Mejare I, Tranaeus S, Twetman S. Economic aspects of the detection of occlusal dentine caries. *Acta Odontol Scand* 2009;67:38-43
- KIM IH, LOPEZ B, KANTOR ML, New Jersey Dental School UMDNJ, Newark, NJ, IADR/AADR/CADR 87th General Session and Exhibition (April 1-4, 2009),
- White SC, Forsythe AB, Joseph LP. Patient-selection criteria for panoramic radiography. *Oral Surg Oral Med Oral Pathol.* 1984;57(6):681-90.
- Kantor ML, Slome BA. Efficacy of panoramic radiography in dental diagnosis and treatment planning. *J Dent Res.* 1989;68(5):810-2.

• 참고 문헌 •

10. Rushton VE, Horner K, Worthington HV. Routine panoramic radiography of new adult patients in general dental practice: relevance of diagnostic yield to treatment and identification of radiographic selection criteria. *Oral Surg Oral Med Oral Pathol Oral Radiol Endod.* 2002;93(4):488-95.
11. An SY, An CH, Choi KS. Efficacy of panoramic radiography as a screening procedure in dental examination compared with clinical evaluation. *Korean J Oral Maxillofac Radiol.* 2007;37:83-6
12. Choi JW. Assessment of panoramic radiography as a national oral examination tool: review of the literature. *Imaging Sci Dent.* 2011;41(1):1-6
13. Price JB, Thaw KL, Tyndall DA, Ludlow JB, Padilla RJ. Incidental findings from cone beam computed tomography of the maxillofacial region: a descriptive retrospective study. *Clin Oral Implants Res.* 2012;23(11):1261-8.
14. Stephens RG, Kogon SL. New U.S. guidelines for prescribing dental radiographs--a critical review. *J Can Dent Assoc.* 1990 Nov;56(11):1019-24.
15. American Dental Association [Internet]. The Selection of patients for dental radiographic examinations. [Revised 2004; cited 2012 Sep 15]. Available from http://www.ada.org/sections/professionalResources/pdfs/topics__radiography__examinations.pdf
16. European Commission [Internet]. Radiation Protection 136. European guidelines on radiation protection in dental radiology . The safe use of radiographs in dental practice. 2004-[cited 2012 Sep 15]. Available from http://ec.europa.eu/energy/nuclear/radioprotection/publication/doc/136_en.pdf
17. European Commission [Internet]. Radiation Protection 172. Cone beam CT for dental and maxillofacial radiology (Evidence-based guidelines). 2012-[cited 2012 Sep 15]. Available from http://ec.europa.eu/energy/nuclear/radiation__protection/doc/publication/172.pdf
18. Tyndall DA, Brooks SL. Selection criteria for dental implant site imaging: a position paper of the American Academy of Oral and Maxillofacial radiology. *Oral Surg Oral Med Oral Pathol Oral Radiol Endod.* 2000;89(5):630-7
19. Tyndall DA, Price JB, Tetradis S, Ganz SD, Hildebolt C, Scarfe WC. Position statement of the American Academy of Oral and Maxillofacial Radiology on selection criteria for the use of radiology in dental implantology with emphasis on cone beam computed tomography. *Oral Surg Oral Med Oral Pathol Oral Radiol.* 2012;113(6):817-26
20. American Academy of Oral and Maxillofacial Radiology [Internet]. Joint Position Statement of the American Association of Endodontists and the American Academy of Oral and Maxillofacial Radiology. Use of Cone-Beam Computed Tomography in Endodontics, 2010-[cited 2012 Sep 15]. Available from http://c.ymcdn.com/sites/www.aaomr.org/resource/resmgr/Docs/AAOMR-AAE__postition__paper__CB.pdf
21. Ludlow JB, Ivanovic M. Comparative dosimetry of dental CBCT devices and 64-slice CT for oral and maxillofacial radiology. *Oral Surg Oral Med Oral Pathol Oral Radiol Endod.* 2008;106(1):106-14.
22. Ludlow JB, Davies-Ludlow LE, White SC. Patient risk related to common dental radiographic examinations: the impact of 2007 International Commission on Radiological Protection recommendations regarding dose calculation. *J Am Dent Assoc.* 2008;139(9):1237-43.
23. Ludlow JB. The Risks of Radiographic imaging. *Dimensions of Dental Hygiene.* 2012; 10(6): 56, 59-61

해외 학술 행사 일정(2013년 1월~2013년 4월)

January

■ Title : ADPAC American Dental Political Action Committee

- Event Dates : 1/11/2013 thru 1/13/2013
- City : TBD
- Country : USA
- Exhibits : N
- Contact Name : Ms. Cynthia Taylor
- Address : American Dental Association in DC,
1111 14th St., N.W., Suite 1200
- City, State, Postal Code : Washington, DC
- Phone : (202) 789-5172
- Fax : (202) 898-2437
- E-Mail : taylorc@ada.org

■ Title : New Dentist Committee (NDC)

- Sponsor : Membership and Dental Society Services
- Event Dates : 1/17/2013 thru 1/19/2013
- City : Chicago
- State : IL
- Country : USA
- Exhibits : N
- Contact Name : Ms. Chris Chico
- Organization : Membership and Dental Society Services
- Address : 211 East Chicago Avenue
- City, State, Postal Code : Chicago, IL 60611-2678
- Phone : (312) 440-3524
- Fax : (312) 440-7494
- E-Mail : chicoc@ada.org
- Internet Site : www.ada.org

■ Title : MDA Winter Session

- Sponsor : Missouri Dental Association
- Event Dates : 1/18/2013 thru 1/19/2013
- Location : Holiday Inn Select, Executive Center
- City : Columbia
- State : MO
- Country : USA
- Exhibits : Y
- Booths/Tables : 25
- Contact Name : Ms. Mandy Lewis
- Organization : Missouri Dental Association
- Address : 3340 American Ave
- City, State, Postal Code : Jefferson City, MO
65109
- Phone : (573) 634-3436
- Fax : (573) 635-0764
- E-Mail : mandy@modental.org
- Internet Site : www.modental.org

■ Title : 2013 Semiannual Session

- Sponsor : West Virginia Dental Association
- Event Dates : 1/18/2013 thru 1/20/2013
- Location : Charleston Marriott Hotel
- City : Charleston
- State : WV
- Country : USA
- Exhibits : Y
- Booths/Tables : 15
- Contact Name : Mr. Richard D. Stevens
- Organization : West Virginia Dental Association
- Address : West Virginia Dental Association,
2016 1/2 Kanawha Blvd East

- City, State, Postal Code : Charleston, WV
25311
- Phone : (304) 344-5246
- Fax : (304) 344-5316
- E-Mail : wvrds@aol.com
- Internet Site : www.wvdental.org

■ Title : Hawaii Dental Convention 2013

- Sponsor : Hawaii Dental Association
- Event Dates : 1/24/2013 thru 1/25/2013
- Location : Hawaii Convention Center
- City : Honolulu
- State : HI
- Country : USA
- Exhibits : Y
- Booths/Tables : 118
- Contact Name : Ms. Irish Taylor
- Organization : Hawaii Dental Association
- Address : 345 S Beretania St Ste 301
- City, State, Postal Code : Honolulu, HI 96814-1821
- Phone : (808) 593-7956
- Fax : (808) 593-7636
- E-Mail : irish@hawaiidentalassociation.net
- Internet Site : www.hawaiidentalassociation.net

■ Title : Council on Communications (CC)

- Event Dates : 1/25/2013 thru 1/26/2013
- City : Chicago
- State : IL
- Country : USA
- Exhibits : N
- Contact Name : Ms. Marcia Cebula

해외 학술 행사 일정(2013년 1월~2013년 4월)

- Address : 211 East Chicago Avenue
- City, State, Postal Code : Chicago, IL 60611-2637
- Phone : (312) 440-2806
- Fax : (312) 440-7494
- E-Mail : cebulam@ada.org
- Internet Site : www.ada.org

■ Title : President Elect's Conference

- Sponsor : Membership and Dental Society Services
- Event Dates : 1/27/2013 thru 1/29/2013
- City : Chicago
- State : IL
- Country : USA
- Exhibits : N
- Contact Name : Mr. Ron Polaniecki
- Organization : Membership and Dental Society Services

- Address : 211 East Chicago Avenue
- City, State, Postal Code : Chicago, IL 60611
- Phone : (312) 440-2599
- Fax : (312) 440-2883
- E-Mail : polanieckir@ada.org
- Internet Site : www.ada.org

■ Title : Yankee Dental Congress

- Session Description : Yankee Dental Congress
- Sponsor : Massachusetts Dental Society
- Event Dates : 1/30/2013 thru 2/3/2013
- Location : Boston Convention & Exhibition Ctr
- City : Boston
- State : MA

- Country : USA
- Exhibits : Y
- Booths/Tables : 895
- Contact Name : Ms. Maryellen Geurtsen
- Organization : Massachusetts Dental Society
- Address : 2 Willow St., Suite 200
- City, State, Postal Code : Southborough, MA 01745-1027
- Phone : (508) 480-9797
- Fax : (508) 480-0002
- E-Mail : mgeurtsen@massdental.org
- Internet Site : www.massdental.org

■ Title : Council on Access, Prevention and Interprofessional Relations (CAPIR)

- Event Dates : 1/31/2013 thru 2/2/2013
- City : Chicago
- State : IL
- Country : USA
- Exhibits : N
- Contact Name : Ms. Bernina Moore
- Address : 211 East Chicago Avenue,
- City, State, Postal Code : Chicago, IL 60611-2637
- Phone : (312) 440-2673
- Fax : (312) 440-7494
- E-Mail : mooreb@ada.org
- Internet Site : www.ada.org

■ Title : Commission on Dental Accreditation (CODA)

- Event Dates : 1/31/2013 thru 2/1/2013
- City : Chicago

- State : IL
- Country : USA
- Exhibits : N
- Contact Name : Mr. Paul Dohearty
- Address : 211 E. Chicago Ave,
- City, State, Postal Code : Chicago, IL 60611
- Phone : (312) 440-4653

February

■ Title : Yankee Dental Congress

- Session Description : Yankee Dental Congress
- Sponsor : Massachusetts Dental Society
- Event Dates : 1/30/2013 thru 2/3/2013
- Location : Boston Convention & Exhibition Ctr
- City : Boston
- State : MA
- Country : USA
- Exhibits : Y
- Booths/Tables : 895
- Contact Name : Ms. Maryellen Geurtsen
- Organization : Massachusetts Dental Society
- Address : 2 Willow St. Suite 200
- City, State, Postal Code : Southborough, MA 01745-1027
- Phone : (508) 480-9797
- Fax : (508) 480-0002
- E-Mail : mgeurtsen@massdental.org
- Internet Site : www.massdental.org

■ Title : Council on Access, Prevention and Interprofessional Relations (CAPIR)

- Event Dates : 1/31/2013 thru 2/2/2013

해외 학술 행사 일정(2013년 1월~2013년 4월)

<ul style="list-style-type: none"> • City : Chicago • State : IL • Country : USA • Exhibits : N • Contact Name : Ms. Bernina Moore • Address : 211 East Chicago Avenue • City, State, Postal Code : Chicago, IL 60611-2637 • Phone : (312) 440-2673 • Fax : (312) 440-7494 • E-Mail : mooreb@ada.org • Internet Site : www.ada.org <p>■ Title : Commission on Dental Accreditation (CODA)</p> <ul style="list-style-type: none"> • Event Dates : 1/31/2013 thru 2/1/2013 • City : Chicago • State : IL • Country : USA • Exhibits : N • Contact Name : Mr. Paul Dohearty • Address : 211 E. Chicago Ave • City, State, Postal Code : Chicago, IL 60611 • Phone : (312) 440-4653 <p>■ Title : Give Kids a Smile Day (GKAS)</p> <ul style="list-style-type: none"> • Sponsor : Communications • Event Dates : 2/7/2013 thru 2/7/2013 • City : Nationwide • Country : USA • Exhibits : N • Contact Name : Ms. Nicole Stoufflet • Organization : Communications 	<ul style="list-style-type: none"> • Address : 211 E Chicago Ave. • City, State, Postal Code : Chicago, IL <p>■ Title : Council on ADA Sessions (CAS)</p> <ul style="list-style-type: none"> • Sponsor : Conference and Meeting Services • Event Dates : 2/14/2013 thru 2/16/2013 • City : New Orleans • State : LA • Country : USA • Exhibits : N • Contact Name : Ms. Glynis Wilkins • Organization : Conference and Meeting Services • Address : 211 East Chicago Avenue • City, State, Postal Code : Chicago, IL 60611-2678 • Phone : (312) 440-2500 • Fax : (312) 440-7494 • E-Mail : online@ada.org • Internet Site : www.ada.org <p>■ Title : Council on Government Affairs (CGA)</p> <ul style="list-style-type: none"> • Sponsor : Government Affairs • Event Dates : 2/14/2013 thru 2/16/2013 • City : Washington, DC • Country : USA • Exhibits : N • Contact Name : Mr. Thomas Spangler • Organization : Government Affairs • Address : 211 East Chicago Avenue • City, State, Postal Code : Chicago, IL 60611-2678 • Phone : (202) 789-5179 • Fax : (312) 440-7494 	<ul style="list-style-type: none"> • Internet Site : www.ada.org <p>■ Title : 71st Dental Congress at the Caribbean</p> <ul style="list-style-type: none"> • Sponsor : Colegio de Cirujanos Dentistas de Puerto Rico • Event Dates : 2/14/2013 thru 2/17/2013 • Location : Puerto Rico Convention Center • City : San Juan • State : PR • Country : USA • Exhibits : Y • Contact Name : Ms. Lillian Rodriguez • Organization : Colegio de Cirujanos Dentistas de Puerto Rico • Address : Avenida Domenech #200 • City, State, Postal Code : San Juan, PR 00918 • Phone : (787) 764-1969 • Fax : (787) 763-6335 • E-Mail : rodriguez.sdms@gmail.com • Internet Site : www.ccdpr.org <p>■ Title : Council on Membership (CM)</p> <ul style="list-style-type: none"> • Sponsor : Membership and Dental Society Services • Event Dates : 2/15/2013 thru 2/16/2013 • City : Chicago • State : IL • Country : USA • Exhibits : N • Contact Name : Ms. Elizabeth Bronson • Organization : Membership and Dental Society Services • Address : 211 East Chicago Avenue
--	--	--

해외 학술 행사 일정(2013년 1월~2013년 4월)

- City, State, Postal Code : Chicago, IL 60611-2678
- Phone : (312) 440-2500
- Fax : (312) 440-7494
- E-Mail : online@ada.org
- Internet Site : www.ada.org

■ Title : Annual Scientific Session

- Sponsor : American Academy of Restorative Dentistry
- Event Dates : 2/23/2013 thru 2/24/2013
- Location : Ritz Carlton Hotel
- City : Chicago
- State : IL
- Country : USA
- Exhibits : N
- Contact Name : Ms. Cindy Metcalf
- Organization : American Academy of Restorative Dentistry
- Address : PO Box 1764
- City, State, Postal Code : Broken Arrow, OK 74013-1764
- Phone : (918) 455-2380
- Fax : (918) 455-8919
- E-Mail : cindym@valornet.com
- Internet Site : www.restorativeacademy.com

■ Title : Dental South China International Expo 2013

- Event Dates : 2/27/2013 thru 3/2/2013
- Location : Area C, China Import & Export Fair Pazhou Complex
- City : Guangzhou

- Country : China
- Exhibits : Y
- Contact : To be determined
- Website : http://www.dentalsouthchina.com/en/

■ Title : Utah Dental Association Convention

- Sponsor : Utah Dental Association
- Event Dates : 2/28/2013 thru 3/1/2013
- City : Salt Lake City
- State : UT
- Country : USA
- Exhibits : Y
- Booths/Tables : 220
- Contact Name : Dr. Charles Foster
- Organization : Utah Dental Association
- Address : 1151 East 3900 South Suite B160
- City, State, Postal Code : Salt Lake City, UT 84124
- Phone : (801) 261-5315
- Fax : (801) 261-1235
- E-Mail : uda@uda.org
- Internet Site : www.uda.org

March

■ Title : Utah Dental Association Convention

- Sponsor : Utah Dental Association
- Event Dates : 2/28/2013 thru 3/1/2013
- City : Salt Lake City
- State : UT
- Country : USA
- Exhibits : Y
- Booths/Tables : 220

- Contact Name : Dr. Charles Foster
- Organization : Utah Dental Association
- Address : 1151 East 3900 South Suite B160
- City, State, Postal Code : Salt Lake City, UT 84124

- Phone : (801) 261-5315
- Fax : (801) 261-1235
- E-Mail : uda@uda.org
- Internet Site : www.uda.org

■ Title : 18th Dental South China International Expo

- Event Dates : 2/27/2013 thru 3/2/2013
- Location : China Import & Export Fair Pazhou Complex
- City : Guangzhou
- Country : China
- Exhibits : Y
- Contact : To be determined
- Website : www.chinaexhibition.com/Official_Site/11-2189-Dental_South_China_2013_-_The_18th_Dental_South

■ Title : Dental South China International Expo 2013

- Event Dates : 2/27/2013 thru 3/2/2013
- Location : Area C, China Import & Export Fair Pazhou Complex
- City : Guangzhou
- Country : China
- Exhibits : Y
- Contact : To be determined
- Website : http://www.dentalsouthchina.com/en/

해외 학술 행사 일정(2013년 1월~2013년 4월)

■ Title : Nation's Capitol Dental Meeting

- Sponsor : District Of Columbia Dental Society
- Event Dates : 3/7/2013 thru 3/9/2013
- Location : Walter E. Washington Convention Center
- City : Washington
- State : DC
- Country : USA
- Exhibits : Y
- Booths/Tables : 170
- Contact Name : Mrs. Taryn Habberley
- Organization : District Of Columbia Dental Society
- Address : 502 C Street, N.E.
- City, State, Postal Code : Washington, DC 20002-5810
- Phone : (202) 547-7613
- Fax : (202) 546-1482
- E-Mail : thabberley@dcidental.org
- Internet Site : www.dcidental.org

■ Title : Western Regional Dental Convention

- Session Description : Western Regional Dental Convention
- Sponsor : Arizona Dental Association
- Event Dates : 3/7/2013 thru 3/9/2013
- Location : Phoenix Convention Center
- City : Phoenix
- State : AZ
- Country : USA
- Exhibits : Y
- Booths/Tables : 300
- Contact Name : Ms. Beverly Giardino
- Organization : Arizona Dental Association

- Address : 3193 N Drinkwater Blvd
- City, State, Postal Code : Scottsdale, AZ 85251
- Phone : (480)344-5777
- Fax : (480)344-1442
- E-Mail : beverly@azda.org
- Internet Site : www.azda.org

■ Title : The Kentucky Meeting

- Session Description : The Kentucky Meeting
- Sponsor : Kentucky Dental Association
- Event Dates : 3/7/2013 thru 3/10/2013
- Location : Kentucky International Conv Ctr
- City : Louisville
- State : KY
- Country : USA
- Exhibits : Y
- Booths/Tables : 125
- Contact Name : Mrs. Janet Glover
- Organization : Kentucky Dental Association
- Address : 1920 Nelson Miller Parkway
- City, State, Postal Code : Louisville, KY 40223-2164
- Phone : (502) 489-9121
- Fax : (502) 489-9124
- Internet Site : www.kyda.org

■ Title : Pacific Dental Conference

- Event Dates : 3/7/2013 thru 3/9/2013
- City : Vancouver
- Country : Canada
- Exhibits : N
- Contact : To be determined
- Website : www.pacificdentalonline.com

■ Title : Pacific Dental Conference

- Event Dates : 3/7/2013 thru 3/9/2013
- City : Vancouver
- State : BC
- Country : Canada
- Exhibits : Y
- Contact : To be determined
- Website : www.pdconf.com/cms2013/attendees/

■ Title : Arkansas-Louisiana-Texas Academy Spring CE Seminar & LDA Annual Session

- Sponsor : Louisiana Dental Association
- Event Dates : 3/8/2013 thru 3/9/2013
- City : Shreveport
- State : LA
- Country : USA
- Exhibits : N
- Contact Name : Mr. Ward Blackwell
- Organization : Louisiana Dental Association
- Address : 7833 Office Park Blvd.
- City, State, Postal Code : Baton Rouge, LA 70809-7604
- Phone : 225-926-1986
- Fax : 225-926-1886
- E-Mail : ward@ladental.org
- Internet Site : www.ladental.org

■ Title : Board of Trustees (BOT) Meeting

- Sponsor : Administrative Services
- Event Dates : 3/10/2013 thru 3/13/2013
- City : Chicago
- State : IL
- Country : USA

해외 학술 행사 일정(2013년 1월~2013년 4월)

- Exhibits : N
- Booths/Tables : 0
- Contact Name : Ms. Michelle Kruse
- Organization : Administrative Services
- Address : 211 East Chicago Avenue
- City, State, Postal Code : Chicago, IL

- Title : IDS 2013 - 35th International Dental Show
- Event Dates : 3/12/2013 thru 3/16/2013
- City : Cologne
- Country : Germany
- Exhibits : N
- Contact : To be determined
- Website : www.vddi.de

- Title : Council on Members Insurance and Retirement Programs (CMIRP)
- Event Dates : 3/22/2013 thru 3/23/2013
- City : Chicago
- State : IL
- Country : USA
- Exhibits : N
- Contact Name : Ms. Rita Tiernan
- Address : 211 East Chicago Avenue
- City, State, Postal Code : Chicago, IL 60611-2637
- Phone : (312) 440-2491
- Fax : (312) 440-7494
- E-Mail : tiernanr@ada.org
- Internet Site : www.ada.org

April

- Title : 35th Australian Dental Congress

- Sponsor : Australian Dental Association
- Event Dates : 4/3/2013 thru 4/7/2013
- Location : Melbourne Convention and Exhibition Centre
- City : Melbourne
- Country : Australia
- Exhibits : Y
- Contact : To be determined
- Website : www.adc2013.com

- Title : Oregon Dental Conference
- Session Description : Oregon Dental Conference
- Sponsor : Oregon Dental Association
- Event Dates : 4/4/2013 thru 4/6/2013
- Location : Oregon Convention Center
- City : Portland
- State : OR
- Country : USA
- Exhibits : Y
- Booths/Tables : 275
- Contact Name : Ms. Lauren Malone
- Organization : Oregon Dental Association
- Address : 8699 SW Sun Place
- City, State, Postal Code : Wilsonville, OR 97070
- Phone : (503)218-2010
- Fax : (503)218-2009
- E-Mail : jjohnson@oregondental.org
- Internet Site : www.oregondental.org

- Title : Council on Ethics, Bylaws and Judicial Affairs (CEBJA)

- Sponsor : Legal
- Event Dates : 4/4/2013 thru 4/5/2013
- City : Chicago
- State : IL
- Country : USA
- Exhibits : N
- Contact Name : Mr. Earl Sewell
- Organization : Legal
- Address : 211 East Chicago Avenue
- City, State, Postal Code : Chicago, IL 60611-2678
- Phone : (312) 440-2499
- Fax : (312) 440-7494
- Internet Site : www.ada.org

- Title : Tripartite System Users Group (TUG)
- Event Dates : 4/4/2013 thru 4/4/2013
- City : Chicago
- Country : USA
- Exhibits : N
- Contact Name : Mr. Alan Bardauskis
- Address : 211 East Chicago Avenue
- City, State, Postal Code : Chicago, IL 60611-2637
- Phone : (312) 440-3536
- Fax : (312) 440-7494
- E-Mail : online@ada.org
- Internet Site : www.ada.org

- Title : CONTACT program
- Event Dates : 4/4/2013 thru 4/4/2013
- City : Chicago
- State : IL

해외 학술 행사 일정(2013년 1월~2013년 4월)

<ul style="list-style-type: none"> • Country : USA • Exhibits : N • Contact Name : Mr. Ron Polaniecki • Address : 211 East Chicago Avenue • City, State, Postal Code : Chicago, IL 60611 • Phone : (312) 440-2599 • Fax : (312) 440-2883 • E-Mail : polanieckir@ada.org • Internet Site : www.ada.org <p>■ Title : Annual Scientific Session</p> <ul style="list-style-type: none"> • Sponsor : Arkansas State Dental Association • Event Dates : 4/5/2013 thru 4/5/2013 • City : Hot Springs • State : AR • Country : USA • Exhibits : Y • Booths/Tables : 90 • Contact Name : Mr. Billy Tarpley • Organization : Arkansas State Dental Association • Address : 7480 Highway 107 • City, State, Postal Code : Sherwood, AR 72120 • Phone : (501) 834-7650 • Fax : (501) 834-7657 • E-Mail : billy_asda@comcast.net • Internet Site : www.arkansasdentistry.org <p>■ Title : Conference on Membership Recruitment & Retention (R&R)</p> <ul style="list-style-type: none"> • Event Dates : 4/5/2013 thru 4/6/2013 • City : Chicago • State : IL 	<ul style="list-style-type: none"> • Country : USA • Exhibits : N • Contact Name : Ms. April Kates-Ellison • Address : 211 E. Chicago Avenue • City, State, Postal Code : Chicago, IL 60611 • Phone : (312) 440-2624 • E-Mail : katesellisona@ada.org <p>■ Title : Council on Scientific Affairs (CSA)</p> <ul style="list-style-type: none"> • Event Dates : 4/8/2013 thru 4/11/2013 • City : Chicago • State : IL • Country : USA • Exhibits : N • Contact Name : Ms. Jessie Elie • Address : 211 East Chicago Avenue • City, State, Postal Code : Chicago, IL 60611-2678 • Phone : (312) 440-2527 • Fax : (312) 440-2536 • Internet Site : www.ada.org <p>■ Title : Illinois State Dental Society Capital Conference</p> <ul style="list-style-type: none"> • Sponsor : Illinois State Dental Society • Event Dates : 4/10/2013 thru 4/10/2013 • Location : President Lincoln Hotel & Conference Center • City : Springfield • State : IL • Country : USA • Exhibits : N • Contact Name : Ms. Jeanne Rice 	<ul style="list-style-type: none"> • Organization : Illinois State Dental Society • Address : P. O. Box 376 • City, State, Postal Code : Springfield, IL 62705 • Phone : (217) 525-1406 • Fax : (217) 525-8872 • E-Mail : jrice@isds.org • Internet Site : www.isds.org <p>■ Title : CDA Presents The Art and Science of Dentistry</p> <ul style="list-style-type: none"> • Session Description : Spring Scientific Session • Sponsor : California Dental Association • Event Dates : 4/11/2013 thru 4/13/2013 • Location : Anaheim Convention Center • City : Anaheim • State : CA • Country : USA • Exhibits : Y • Booths/Tables : 600 • Contact Name : Ms. Deborah Irwin • Organization : California Dental Association • Address : 1201 "K" Street Mall • City, State, Postal Code : Sacramento, CA 95853 • Phone : (916) 443-3382 Ext. 4470 • Fax : (916) 554-5937 • E-Mail : debi@cda.org • Internet Site : www.cda.org <p>■ Title : EXPOORTO-EXPOORAL 2013</p> <ul style="list-style-type: none"> • Event Dates : 4/11/2013 thru 4/13/2013 • City : Madrid • Country : Spain
--	--	--

해외 학술 행사 일정(2013년 1월~2013년 4월)

- Exhibits : N
- Contact : To be determined
- Website : www.expoorto.com
- Email : emilia@grupoorbita.com

- Title : AADA 2013 Conference
- Sponsor : Alliance of the American Dental Association
- Event Dates : 4/17/2013 thru 4/20/2013
- City : Branson
- State : MO
- Country : USA
- Exhibits : N
- Contact Name : Ms. Patricia Rubik-Rothstein
- Organization : Alliance of the American Dental Association
- Address : 211 East Chicago Avenue Suite 730
- City, State, Postal Code : Chicago, IL 60611-2678
- Phone : (312) 440-2865
- Fax : (312) 440-2587
- E-Mail : manager@allianceada.org
- Internet Site : www.ada.org

- Title : Annual Session - Endodontics: Exceeding Expectations
- Session Description : Annual Session
- Sponsor : American Association of Endodontists
- Event Dates : 4/17/2013 thru 4/20/2013
- Location : Hawaii Convention Center
- City : Honolulu
- State : HI

- Country : USA
- Exhibits : Y
- Booths/Tables : 100
- Contact Name : Mr. James M. Drinan
- Organization : American Association of Endodontists
- Address : American Association of Endodontists Suite 1100 211 East Chicago Avenue
- City, State, Postal Code : Chicago, IL 60611-2616
- Phone : (312) 266-7255
- Fax : (312) 266-9867
- E-Mail : jdrinan@aae.org
- Internet Site : www.aae.org

- Title : The Spirit of Michigan Annual Session
- Session Description : MDA Annual Session
- Sponsor : Michigan Dental Association
- Event Dates : 4/17/2013 thru 4/20/2013
- Location : Suburban Collection Showplace
- City : Novi
- State : MI
- Country : USA
- Exhibits : Y
- Booths/Tables : 180
- Contact Name : Ms. Andrea Sundermann
- Organization : Michigan Dental Association
- Address : 3657 Okemos Rd Ste. 200
- City, State, Postal Code : Okemos, MI 48864-3927
- Phone : (517) 346-9401
- Fax : (517) 372-6704

- E-Mail : asunder@michigandental.org
- Internet Site : www.smilemichigan.com

- Title : Council on Dental Benefit Programs (CDBP)
- Event Dates : 4/18/2013 thru 4/19/2013
- City : Chicago
- State : IL
- Country : USA
- Exhibits : N
- Contact Name : Ms. Anna Hudson
- Address : 211 East Chicago Avenue
- City, State, Postal Code : Chicago, IL 60611-2678
- Phone : (312) 440-2759
- Fax : (312) 440-7494
- Internet Site : www.ada.org

- Title : NDEAF
- Event Dates : 4/22/2013 thru 4/22/2013
- City : Chicago
- Country : USA
- Exhibits : N
- Contact Name : Ms. Annie Driscoll
- Address : 211 E. Chicago
- City, State, Postal Code : Chicago,

- Title : AAOM: Systemic Disease and Implications for Dentistry
- Sponsor : American Academy of Oral Medicine
- Event Dates : 4/23/2013 thru 4/27/2013
- Location : Hyatt Regency
- City : San Antonio

해외 학술 행사 일정(2013년 1월~2013년 4월)

<ul style="list-style-type: none"> • State : TX • Country : USA • Exhibits : Y • Booths/Tables : 10 • Contact Name : Mr. Sydney Isaac • Organization : American Academy of Oral Medicine • Address : 23607 Highway 99 Ste 2C • City, State, Postal Code : Edmonds, WA 98026 • Phone : (425) 778-6162 • Fax : (425) 771-9588 • E-Mail : sydney@aaom.com • Internet Site : www.aaom.com <p>■ Title : Joint Commission on National Dental Examinations (JCNDE)</p> <ul style="list-style-type: none"> • Event Dates : 4/24/2013 thru 4/25/2013 • City : Chicago • State : IL • Country : USA • Exhibits : N • Contact Name : Ms. Carrie Woodfork • Address : 211 East Chicago Avenue • City, State, Postal Code : Chicago, IL 60611- 2678 • Phone : (312) 440-2676 • Fax : (312) 440-7494 • Internet Site : www.ada.org <p>■ Title : Oklahoma Dental Association Annual Meeting</p> <ul style="list-style-type: none"> • Sponsor : Oklahoma Dental Association • Event Dates : 4/25/2013 thru 4/27/2013 	<ul style="list-style-type: none"> • Location : Tulsa Convention Center • City : Tulsa • State : OK • Country : USA • Exhibits : Y • Booths/Tables : 130 • Contact Name : Ms. Lynn Means • Organization : Oklahoma Dental Association • Address : 317 NE 13th Street • City, State, Postal Code : Oklahoma City, OK 73104 • Phone : (405) 848-8873 • Fax : (405) 848-8875 • E-Mail : information@okda.org • Internet Site : www.okda.org <p>■ Title : Annual Session</p> <ul style="list-style-type: none"> • Sponsor : American Dental Society of Anesthesiology • Event Dates : 4/25/2013 thru 4/26/2013 • Location : Ritz Carlton Palm Beach • City : Manalapan • State : FL • Country : USA • Exhibits : Y • Booths/Tables : 20 • Contact Name : Ms. Barbra Josephson • Organization : American Dental Society of Anesthesiology • Address : American Dental Society of Anesthesiology Suite 780 211 E Chicago Ave. • City, State, Postal Code : Chicago, IL 60611 	<ul style="list-style-type: none"> • Phone : (312) 664-8270 • Fax : (312) 642-9713 • E-Mail : barbra.josephson@mac.com • Internet Site : www.adsahome.org <p>■ Title : British Dental Conference & Exhibition</p> <ul style="list-style-type: none"> • Sponsor : British Dental Association • Event Dates : 4/25/2013 thru 4/27/2013 • Location : ExCel Convention Center • City : London • Country : United Kingdom • Exhibits : Y • Contact : To be determined • Website : conference.bda.org/ <p>■ Title : Star of the North Meeting</p> <ul style="list-style-type: none"> • Session Description : Star of the North Meeting • Sponsor : Minnesota Dental Association • Event Dates : 4/25/2013 thru 4/27/2013 • Location : RiverCentre • City : Saint Paul • State : MN • Country : USA • Exhibits : Y • Booths/Tables : 325 • Contact Name : Ms. Shannan Cook • Organization : Minnesota Dental Association • Address : 1335 Industrial Blvd, Ste 200 • City, State, Postal Code : Minneapolis, MN 55413-4801 • Phone : (612) 767-8400 • Fax : (612) 767-8500 • E-Mail : info@mndental.org
---	--	--

해외 학술 행사 일정(2013년 1월~2013년 4월)

- Internet Site : www.mndental.org

■ Title : Evidence-Based Dentistry (EBD)
Champion Conference

- Event Dates : 4/25/2013 thru 4/27/2013
- Location : ADA Headquarters
- City : Chicago
- Country : USA
- Exhibits : N
- Contact Name : Ms. Erica Vassilos
- Address : 211 East Chicago Avenue
- City, State, Postal Code : Chicago, IL 60611-2678
- Phone : (312) 440-2500
- Fax : (312) 440-7494
- E-Mail : online@ada.org
- Internet Site : www.ada.org

■ Title : Council on Dental Education and
Licensure (CDEL)

- Event Dates : 4/25/2013 thru 4/26/2013
- City : Chicago
- State : IL
- Country : USA
- Exhibits : N
- Contact Name : Ms. Esperanza Gonzalez
- Address : 211 East Chicago Avenue
- City, State, Postal Code : Chicago, IL 60611-2678
- Phone : (312) 440-2698
- Fax : (312) 440-7494
- Internet Site : www.ada.org

■ Title : Nebraska Dental Association Annual
Session

- Session Description : Annual Session
- Sponsor : Nebraska Dental Association
- Event Dates : 4/26/2013 thru 4/27/2013
- City : Lincoln
- State : NE
- Country : USA
- Exhibits : Y
- Booths/Tables : 100
- Contact Name : Ms. Jody Cameron
- Organization : Nebraska Dental Association
- Address : 7160 South 29th Street, Ste 1
- City, State, Postal Code : Lincoln, NE 68516-5802
- Phone : (402) 476-1704
- Fax : (402) 476-2641
- E-Mail : jodycameron@alltel.net
- Internet Site : www.nedental.org

■ Title : 145th PDA Annual Session

- Session Description : Annual Session
- Sponsor : Pennsylvania Dental Association
- Event Dates : 4/27/2013 thru 4/28/2013
- Location : The Hotel Hershey
- City : Hershey
- State : PA
- Country : USA
- Exhibits : N
- Booths/Tables : 0
- Contact Name : Ms. Rebecca Von Nieda
- Organization : Pennsylvania Dental Association
- Address : P. O. Box 3341

- City, State, Postal Code : Harrisburg, PA 17105

- Phone : (717) 234-5941
- Fax : (717) 232-7169
- E-Mail : rvn@padental.org
- Internet Site : www.padental.org

■ Title : Give Kids A Smile (GKAS) National
Advisory Committee

- Sponsor : Communications
- Event Dates : 4/29/2013 thru 4/29/2013
- City : Chicago
- Country : USA
- Exhibits : N
- Contact Name : Ms. Nicole Stoufflet
- Organization : Communications
- Address : 211 E Chicago Ave.
- City, State, Postal Code : Chicago, IL

11. 9

- 치의병과의 날 기념식 축하
- 참석 : 박영섭

11. 10~12

- 제22차 일본치과의사협회 학술대회
- 참석 : 박선욱

11. 10

- 제3회 치과 의사 밴드 연합음악제
- 참석 : 장재완
- 전국 여성 치과기공사회 문학의 밤 축하
- 참석 : 우종윤

- 대국민 치아 건강관리 강연
- 참석 : 이민정
- 내용 : 치주질환 관련 정보 제공, “치주염이란 무엇인가”

11. 11

- 제4회 의약단체 축구대회
- 참석 : 장재완
- 제22회 덴탈코러스 정기연주회
- 참석 : 장재완

11. 12

- 제6차 전문의제도 운영위원회 회의
- 참석 : 최남섭, 이강운, 김철환, 민승기
- 내용 : 2013년도 치과 의사전공의 정원배정 기준 관련 논의의 건, 치과 의사전문의제도 개선방안에 대한 논의의 건
- 2012년도 산재보험심사위원회
- 참석 : 마경화
- 내용 : 심사청구 사건 심의
- MBC 관계자 간담회
- 참석 : 이민정

11. 13

- 의료소비자 권리 확보를 위한 의료정책 개선방안 모색을 위한 토론회
- 참석 : 마경화
- 대선공약 관련 업무협의
- 참석 : 배형수
- 장애인 치과병원 홈페이지 관련 업무협의
- 참석 : 배형수, 송민호
- 내일신문 인터뷰
- 참석 : 이민정
- 내용 : 유디치과 비열균 관련 광고

11. 14

- 의료단체 Working Group 회의 참석
- 참석 : 마경화, 박경희
- 내용 : 수가 및 급여기준 개선 진행경과 및 향후 추진계획, 치협 건의사항에 대한 논의
- 보건의료단체장 간담회
- 참석 : 김세영
- 학술원과의 업무협의
- 참석 : 배형수

- 국립치의학연구원 용역보고서 관련 업무협의
- 참석 : 홍순호, 배형수

11. 15

- 보건복지부와 업무협의
- 참석 : 홍순호, 이성우
- 내용 : 치과 의료인력 관련 업무협의
- 아모레퍼시픽과 업무협의
- 참석 : 김종훈
- 내용 : 2013년 SO/TC 106 서울총회 개최 협조에 관한 사항을 논의함

11. 16

- 치과의료적정화를 위한 TF 관련협의
- 참석 : 이성우, 이강운, 박동곤, 최치원, 김철신
- 내용 : 치과의료인력 수급관련 토의
- 제14회 전국치과대학생 학생학술경연대회
- 참석 : 김세영, 김경욱, 김철환

11. 17

- 2012 YESDEX 참관
- 참석 : 김세영, 최남섭, 홍순호, 김종훈

11. 19

- 제4차 정관 및 제규정 개정 특별위원회 회의
- 참석 : 안민호, 이강운, 김철신, 김철환
- 서울지부 발전자문위원회
- 참석 : 마경화
- 2013 치의미전 관련 업무협의
- 참석 : 심현구, 장재완
- 내용 : 치의미전을 공모전으로 개최하기로 하고 공고문 게시 및 시상금 등을 논의함

11. 20

- 제7회 정기이사회 개최
- 참석 : 김세영, 최남섭, 홍순호, 우종윤, 김경욱, 마경화, 심현구, 박영섭, 정철민, 안민호, 이성우, 이강운, 김철환, 박선욱, 김종수, 김홍석, 송민호, 김종훈, 박경희, 박동곤, 최치원, 장재완, 이민정, 민승기, 최병기, 김철신
- 내용 : 제62차 정기대의원총회 개최의 건, 신년교례회 개최의 건, 협회대상 수여규정 개정의 건, 제49회 ISO/TC 106총회 조직위원회 구성의 건, 대한치과 의사협회 치과 의사 보충보수교육 실시 검토의 건, 회원보수교육규정 위반사례 검토의 건, 2012년 올해의 치과인상 선정위원회 구성의 건
- 건강보험심사평가원 서울지원과의 업무협의
- 참석 : 마경화

11. 20

- 건강보험심사평가원 미래전략위원회 전체회의
- 참석 : 마경화, 박경희
- 내용 : 미래전략위원회 운영 성과 보고, 주요 업무 및 중기경영 목표 보고, 의료심사평가 선진화를 위한 미래전략 보고서 보고
- NSP통신 인터뷰
- 참석 : 김철신
- 내용 : 피라미드형 네트워크 치과의 문제, 향후 대책

11. 21

- 컨슈머타임스 인터뷰
- 참석 : 이민정
- 내용 : 유디치과 기자 간담회에 대한 대응책
- 질병관리본부와 업무협의
- 참석 : 홍순호, 이성우, 박선욱
- 내용 : 구강검진기관 실태조사 용역 관련 협의
- 2012년 제5차 장기요양위원회(제4차 전체회의) 참석
- 참석 : 마경화
- 내용 : 2013년 장기요양 보험료율 및 수가 결정

- 제15회 덴탈씨어터 정기공연 시제
- 참석 : 장재완

- 치과전문지 정례브리핑
- 참석 : 이민정, 이성우

11. 21~12. 5

- 제113~114차 의료광고심의위원회 회의
- 참석 : 이강운
- 내용 : 의료광고 심의

11. 22

- 국가건강(구강)검진기관 실태조사 회의 참석
- 참석 : 이성우

- 내용 : 구강검진 제도개선 관련 업무협의
- 제13회 경영정책위원회 세미나 개최
- 참석 : 최병기
- 내용 : 치과 자존감 회복하기 - 소통능력 향상 세미나
- 2012년 제4차 인체조직전문평가위원회 회의 및 워크숍
- 참석 : 마경화
- 내용 : 결정, 조정신청 인체조직의 요양급여대상여부 및 상한금액 심의(안), 인체조직전문평가위원회의 역할 및 인체조직 치료재료의 관리 방안
- 건강보험심사평가원 이사회 워크숍
- 내용 : 심평원 중장기 경영계획, 이사회 활동 점검 및 이사회 역할 강화 방안

11. 24

- 대한치주과학회 제52회 종합학술대회 만찬
- 참석 : 김경욱

11. 25

- 국소의치 보험대비 TFT세미나
- 참석 : 박경희

11. 26

- 올해의 치과인상 선정위원회
- 참석 : 최남섭, 김홍석, 안민호, 이성우, 장재완, 이민정
- 내용 : 12개 단체에서 개인 11명, 단체 1곳 추천, 심의 결과 박정숙 수녀 선정
- 진단용방사선안전관리 자문위원회
- 참석 : 우종윤, 김중훈
- 내용 : 진단용방사선 안전관리에 관한 사항을 논의함
- 동화약품과 업무협의
- 참석 : 우종윤, 김중훈

11. 26

- 2012년 의약단체와의 소통강화를 위한 워크숍
- 참석 : 김세영, 마경화, 박경희
- 내용 : 2012년 의약단체와의 소통강화를 위한 노력, 의료심사평가 선진화를 위한 미래전략 보고서 공유, 보건의로 발전방향을 논의 등 상호 의견 교환
- 이사랑나눔 도서관 개관 3주년 기념 후원의 밤
- 참석 : 심현구, 장재완

11. 27

- 2013 HTAi 국제학술대회 설명회
- 참석 : 김철환
- 제1차 부분틀니 급여화에 따른 전문가 자문회의
- 참석 : 마경화, 박경희
- 내용 : 부분틀니 급여화에 따른 수가 신설 및 세부인정 기준 마련
- 2012년도 제11차 의료행위전문평가위원회 및 워크숍
- 참석 : 마경화
- 내용 : 결정신청 6항목 및 조정신청 1항목, 기타안건 1항목
- 2012년 제2차 환자분류체계 검토위원회
- 참석 : 마경화, 김철환
- 내용 : 환자분류체계 개정을 위한 기초연구 결과 발표
- 개성공업지구 구강보건의료사업 업무협의
- 참석 : 최치원
- 내용 : 향후 개성공업지구 구강보건의료사업 추진방향 논의
- 2012년도 치과의사전문자격시험 2차 문항정리 작업 실시
- 참석 : 민승기
- 수련고시위원회 개최
- 참석 : 민승기
- 내용 : 2013년도 제6회 치과의사전문자격시험 준비에 관한 건, 치과의사전문자격시험 2차 시험에 관한 건, 수련치과병원 지정기준에 관한 건, 수련고시위원회 워크숍 개최에 관한 건

11. 29

- 2012 개원 및 경영정보박람회
- 참석 : 박영섭, 송민호

12. 1

- 지부장협의회
- 참석 : 김세영, 안민호
- 경치인의 밤 음악회
- 참석 : 홍순호
- 건치 정기총회
- 참석 : 우중윤
- 대선공약 관련 업무협의
- 참석 : 배형수

12. 2

- 연세치대 동문회 정기총회
- 참석 : 홍순호

12. 3

- 인사위원회 개최
- 참석 : 김세영, 최남섭, 안민호, 이강운, 김종수, 김홍석
- 서울대학교 치의학대학원 첨단교육연구복합단지 및 치과병원 첨단치과의료센터 기공식 참석
- 참석 : 홍순호
- 카드수수료 인하를 위한 기자회견
- 참석 : 김세영
- 내용 : 실질적인 카드수수료 인하가 이뤄질 때까지 동네의원·약국·한의원 등 의료계, 출판·서점계, 중소기업중앙회, 전국소상공인 단체연합회 등과 함께 힘과 의지를 모아 투쟁기로 함
- 2012 스마일 Run 페스티벌 관련 업무협의
- 참석 : 심현구, 장재완

- 내용 : 2012 스마일 Run 페스티벌 결과를 정리하고 차기대회 개최방향을 논의함

12. 4

- 보건복지부 건강보험정책관 업무협의
- 참석 : 마경화
- 내용 : 사랑니 발치 및 외과적 소수술시 수술자의 무균적 전신가우닝 및 환자의 전신드래핑 행위에 대한 보험급여 요청
- 김영환 의원 출판기념회
- 참석 : 김세영

12. 5

- 보건복지부와 업무협의
- 참석 : 이성우
- 내용 : 보건의료정책 수립 관련 업무협의
- 국립치의학연구원 설립 관련 기획회의
- 참석 : 홍순호, 배형수

12. 6

- 경희대학교치의학전문대학원 건강보험 교육
- 참석 : 마경화
- 2012년도 제6차 이의신청위원회
- 참석 : 박경희
- 내용 : 신청항목 4항목에 대한 검토
- 요양급여비용청구지원팀 운영위원회 개최
- 참석 : 마경화, 안민호, 박경희
- 내용 : 요양급여비용 청구지원팀 작성자와의 위탁용역 계약에 관한 건 등
- 개성공업지구 구강보건의료사업
- 참석 : 최치원
- 내용 : 개성공업지구 상주근로자(남측) 600여명 진료
- ㈜플랜큐브와 업무협의

- 참석 : 장재완
- 내용 : 2013 스마일 Run 페스티벌 홍보/마케팅 대행을 위한 견적 등을 논의함

12.7

- 보건의료직능발전위원회 회의
- 참석 : 이성우
- 내용 : 보건의료직능발전위원회 구성 운영계획 수립



양식 1

대한치과의사협회지 원고게재신청서

No. _____

제 1 저 자 성 명	(한글)	치 과 의 사	
	(한자)	면 허 번 호	
	(영문)	학 위	(한글) (영문)
소 속	(한글)	직 위	(한글) (영문)
	(영문)		
공 동 저 자 1	(한글)	소 속 / 직 위	(한글) (영문)
	(영문)		
공 동 저 자 2	(한글)	소 속 / 직 위	(한글) (영문)
	(영문)		
공 동 저 자 3	(한글)	소 속 / 직 위	(한글) (영문)
	(영문)		
공 동 저 자 4	(한글)	소 속 / 직 위	(한글) (영문)
	(영문)		
공 동 저 자 5	(한글)	소 속 / 직 위	(한글) (영문)
	(영문)		
원 고 제 목	(한글)		
	(영문)		
교 신 저 자 연 락 처 (원고책임자)	(성명)		
	(전화)		
	(FAX)		
	(E-Mail)		
	(주소) □□□-□□□		
특 기 사 항			



대한치과의사협회지 학술원고 투고 규정

1. 원고의 성격 및 종류

치위학과 직/간접적으로 관련이 있는 원저, 임상 증례보고, 중설 등으로 하며 위에 속하지 않는 사항은 편집위원회에서 심의하여 게재 여부를 결정한다. 대한치과의사협회 회원과 협회지 편집위원회에서 인정하는 자에 한하여 투고한다.

2. 원고의 게재

원고의 게재 여부와 게재 순서는 편집위원회에서 결정한다. 본 규정에 맞지 않는 원고는 개정을 권유하거나 게재를 보류할 수 있다. 국내와 외국학술지에 이미 게재 된 동일한 내용의 원고는 투고할 수 없으며, 원고의 내용에 대한 책임은 원저자에게 있다.

3. 원고의 제출

본지의 투고규정에 맞추어 작성한 논문의 원본 1부(영문초록 포함)와 복사본 3부를 제출한다. 제출된 원고의 내용은 저자가 임의로 변경할 수 없다. 사진은 원본을 제출한다. 편집위원회에서 논문의 게재가 승인되면 최종원고 1부와 컴퓨터 파일(CD 또는 USB 등)을 편집위원회에 제출한다. 원고는 아래의 주소로 등기우편으로 제출한다.

(133-837) 서울특별시 성동구 송정동 81-7 대한치과의사협회 학술국
Tel : 02-2024-9150 / Fax : 02-468-4656

4. 협회지 발간 및 원고 접수

본지는 연 12회 매월 발간하며, 원고는 편집위원회에서 수시로 접수한다.

5. 원고의 심의

투고된 모든 원고는 저자의 소속과 이름을 비공개로, 게재의 적합성에 대하여 편집위원회에서 선임한 해당분야 전문가 3인에게 심의를 요청하고 그 결과에 근거하여 원고 채택여부를 결정하며 저자에게 수정 또는 보완을 권고할 수 있다. 저자가 편집위원회의 권고사항을 수용할 경우 원고를 수정 또는 보완한 다음 수정 또는 보완된 내용을 기술한 답변서, 이전본과 수정본 모두를 편집위원회로 보낸다. 편집위원회에서 2차 심의를 거친 다음 게재 여부를 결정한다. 심의결과 재심사 요망의 판정이 2회 반복되면 게재 불가로 처리한다.

6. 편집위원회의 역할

편집위원회에서는 원고 송부와 편집에 관한 제반 업무를 수행하며, 필요한 때에는 편집위원회의 결의로 원문에 영향을 미치지 않는 범위 내에서 원고 중 자구와 체제 등을 수정할 수 있다. 모든 원고는 제출 후에 일체 반환 하지 않는다.

7. 저작권

저작권과 관련해 논문의 내용, 도표 및 그림에 관한 모든 출판소유권은 대한치과의사협회가 가진다. 모든 저자는 이에 대한 동의서(대한치과의사협회지 원고게재 신청서)를 서면으로 제출해야 하며 원고의 저작권이 협회로 이양될 때 저자가 논문의 게재를 승인한 것으로 인정한다.

8. 윤리규정

- 1) 학회지에 투고하는 논문은 다음의 윤리규정을 지켜야 한다.
 - ① 게재 연구의 대상이 사람인 경우, 인체 실험의 윤리성을 검토하는 기관 또는 지역 “임상시험윤리위원회”와 헬싱키 선언의 윤리기준에 부합하여야 하며, 연구대상자 또는 보호자에게 연구의 목적과 연구 참여 중 일어날 수 있는 정신적, 신체적 위해에 대하여 충분히 설명하여야 하고, 이에 대한 동의를 받았음을 명시하는 것을 원칙으로 한다.
 - ② 연구의 대상이 동물인 경우에는 실험동물의 사육과 사용에 관련된 기관 또는 국가연구위원회의 법률을 지켜야 하며, 실험동물의 고통과 불편을 줄이기 위하여 행한 처치를 기술하여야 한다. 실험과정이 연구기관의 윤리위원회 규정이나 동물보호법에 저촉되지 않았음을 명시하는 것을 원칙으로 한다. 편집위원회는 필요시 서면동의서 및 윤리위원회 승인서의 제출을 요구할 수 있다.
 - ③ 연구대상자의 얼굴 사진을 게재하고자 할 때에는 눈을 가리며 방사선 촬영 사진 등에서 연구대상자의 정보는 삭제하여야 한다. 부득이하게 눈을 가릴 수 없는 경우는 연구대상자의 동의를 구하여 게재할 수 있다.
- 2) 위조, 변조, 표절 등 부정행위와 부당한 논문저자표시, 자료의 부적절한 중복사용 등이 있는 논문은 게재하지 않는다.
- 3) 투고 및 게재 논문은 원저에 한한다.
 - ① 타 학회지에 게재되었거나 투고 중인 원고는 본 학회지에 투고할 수 없으며, 본 학회지에 게재되었거나 투고 중인 논문은 타 학술지에 게재할 수 없다.
 - ② 본 규정 및 연구의 일반적인 윤리원칙을 위반한 회원은 본 학회지에 2년간 논문을 투고할 수 없었다. 기타 관련 사항은 협회지 연구윤리규정을 준수한다.

대한치과의사협회지 학술원고 투고 규정

9. 원고 작성 요령

1) 원고는 A4 용지에 상, 하, 좌, 우 모두 3cm 여분을 두고 10point 크기의 글자를 이용하여 두 줄 간격으로 작성한다.

2) 사용언어

① 원고는 한글 혹은 영문으로 작성하는 것을 원칙으로 한다.

② 한글 원고는 한글 맞춤법에 맞게 작성하며 모든 학술용어는 2006년 대한치의학회와 대한치과의사협회가 공동발간한 (영한·한영) 치의학용어집, 2001년 대한의사협회에서 발간된 넷째판 의학용어집과 2005년 발간된 필수의학용어집에 수록된 용어를 사용한다. 적절한 번역어가 없는 의학용어, 고유명사, 약품명 등은 원어를 그대로 사용할 수 있다. 번역어의 의미 전달이 불분명한 경우에는 용어를 처음 사용할 때 소괄호 속에 원어를 같이 쓰고 다음에는 번역어를 쓴다.

③ 외국어를 사용할 때는 대소문자 구별을 정확하게 해야 한다. 고유명사, 지명, 인명은 첫 글자를 대문자로 하고 그 외에는 소문자로 기술함을 원칙으로 한다.

④ 원고에 일정 용어가 반복 사용되는 경우 약자를 쓸 수 있으며 약자를 사용하는 경우, 용어를 처음 사용할 때 소괄호 안에 약자를 같이 쓰고 다음에는 약자를 쓴다.

⑤ 계측치의 단위는 SI단위(international system of units)를 사용한다.

⑥ 원고는 간추림부터 시작하여 쪽수를 아래쪽 바닥에 표시한다.

3) 원 고

원고의 순서는 표지, 간추림, 서론, 재료 및 방법, 결과, 표(Table), 고찰, 참고문헌, 그림설명, 그림, 영문초록의 순서로 독립하여 구성한다. 영어논문인 경우에는 Title, Authors and name of institution, Abstract, Introduction, Materials and methods, Results, Table, Discussion, References, Legends for figures, Figures, Korean abstract 의 순서로 구성한다. 본문에서 아래 번호가 필요한 경우에는 예)의 순서로 사용한다.

예) 재료 및 방법

1, 2, 3, 4

1), 2), 3), 4)

(1), (2), (3), (4)

a, b, c, d

4) 표 지

표지에는 다음 사항을 기록한다.

① 논문의 제목은 한글 50자 이내로 하며 영문의 대문자를 꼭 써야할 경우가 아니면 소문자를 사용한다. 논문의 제목은 간결하면서도 논문의 내용을 잘 나타낼 수 있도록 하고 약자의 사용은 피한다.

② 저자가 2인 이상인 경우에는 연구와 논문작성에 참여한 기여도에 따라 순서대로 나열하고 저자명 사이를 쉼표로 구분한다. 소속이 다른 저자들이 포함된 경우에는 각각의 소속을 제 1저자, 공저자의 순으로 표기하여 뒤쪽 어깨번호로 구분한다. 저자의 소속은 대학교, 대학, 학과, 연구소의 순서로 쓰고, 소속이 다른 저자들이 포함된 경우 연구가

주로 이루어진 기관을 먼저 기록하고 그 이외의 기관은 저자의 어깨번호 순서에 따라 앞쪽 어깨 번호를 하고 소속기관을 표기한다. 간추린 제목 (running title)은 한글 20자, 영문 10단어 이내로 한다.

③ 논문제목, 저자와 소속은 가운데 배열로 표기한다.

④ 아래쪽에는 연구진을 대표하고 원고에 대해 최종책임을 지는 교신저자의 성명을 쓰고 소괄호속에 교신저자의 소속과 전자우편주소를 기술한다. 필요한 경우 연구비수혜, 학회발표, 감사문구 등 공지사항을 기술할 수 있다.

5) 초 록

한글 원고인 경우에는 영문초록을, 영문 원고인 경우에는 한글 초록을 작성해야 하며 한글 500자 이내, 영문 250단어 이내로 간결하게 작성한다. 연구의 목적, 재료 및 방법, 결과와 결론을 간단·명료하게 4개 문단으로 나누어 기술하고 구체적 자료를 제시 하여야 한다. 약자의 사용이나 문헌은 인용할 수 없다. 간추림의 아래에는 7단어 이내의 찾아보기 낱말을 기재한다.

6) 본 문

① 서 론

서론에서는 연구의 목적을 간결하고, 명료하게 제시하며 배경에 관한 기술은 목적과 연관이 있는 내용만을 분명히 기술하여야 한다. 논문과 직접 관련이 없는 일반적 사항은 피하여야 한다.

② 재료 및 방법

연구의 계획, 재료 (대상)와 방법을 순서대로 기술한다. 실험방법은 재현 가능하도록 구체적으로 자료의 수집과정, 분석방법과 치우침 (bias)의 조절방법을 기술하여야 한다. 재료 및 방법에서 숫자는 아라비아 숫자, 도량형은 미터법을 사용하고, 장비, 시약 및 약품은 소괄호 안에 제품명, 제조회사, 도시 및 국적을 명기한다.

③ 결 과

연구결과와 명료하고 논리적으로 나열하며, 실험인 경우 실측치에 변동이 많은 생물학적 계측에서는 통계처리를 원칙으로 한다. 표(Table)를 사용할 경우에는 본문에 표의 내용을 중복 기술하지 않으며, 중요한 경향 및 요점을 기술한다.

④ 고 찰

고찰에서는 역사적, 교과서적인 내용, 연구목적과 결과에 관계없는 내용은 가능한 한 줄이고, 새롭고 중요한 관찰 소견을 강조하며, 결과의 내용을 중복 기술하지 않는다. 관찰된 소견의 의미 및 제한점을 기술하고, 결론 유도과정에서 필요한 다른 논문의 내용을 저자의 결과와 비교하여 기술한다.

⑤ 참고문헌

a. 참고문헌은 50개 이내로 할 것을 권고한다. 기록된 참고문헌은 반드시 본문에 인용되어야 한다. 참고문헌은 인용된 순서대로 아라비아 숫자로 순서를 정하여 차례로 작성한다. 영어논문이 아닌 경우 기술된 문헌의 마지막에 소괄호를 이용하여 사용된 언어를 표기 한다.

b. 원고에 참고문헌을 인용할 때에는, 본문 중 저자명이 나올

대한치과의사협회지 학술원고 투고 규정

경우 저자의 성을 영문으로 쓰고 소괄호속에 발행년도를 표시하며, 문장 중간이나 끝에 별도로 표시할 때에는 헝표나 마침표 뒤에 여계번호를 붙인다. 참고문헌이 두 개 이상일 때에는 소괄호속에 “, ”으로 구분하고 발행년도 순으로 기재한다. 저자와 발행년도가 같은 2개 이상의 논문을 인용할 때에는 발행년도 표시뒤에 월별 발행 순으로 영문 알파벳 소문자 (a, b, c, ...) 를 첨부한다.

- c. 참고문헌의 저자명은 한국인은 성과 이름, 외국인은 성과 이름, 외국인은 성 뒤에 이름의 첫 자를 대문자로 쓴다. 정기학술지의 경우 저자명, 제목, 정기간행물명 (단행본명), 발행연도, 권, 호, 페이지 순으로 기록한다. 단행본의 경우 저자명, 저서명, 판수, 출판사명, 인용부분의 시작과 끝 쪽 수 그리고 발행년도의 순으로 기술한다. 학위논문은 저자명, 학위논문명, 발행기관명 그리고 발행년도 순으로 한다. 참고문헌의 저자는 모두 기재하며 저자의 성명은 성의 첫 자를 대문자로 하여 모두 쓰고, 이름은 첫문자만 대문자로 연속하여 표시한다. 이름사이에는 헝표를 쓴다. 논문제목은 첫 자만 대문자로 쓰고 학명외에는 이탤릭체를 쓰지 않는다. 학술지명의 표기는 Index Medicus 등재 학술지의 경우 해당 약자를 사용하고, 비등재학술지는 그 학술지에서 정한 고유약자를 쓰며 없는 경우에는 학술지명 전체를 기재한다. 기술양식은 아래의 예와 같다.
- d. 정기학술지 논문 : Howell TH. Chemotherapeutic agents as adjuncts in the treatment of periodontal disease. *Curr Opin Dent* 1991;1(1):81-86 정유지, 이용무, 한수부. 비외과적 치주치료: 기계적 치주치료. *대한치주과학회지* 2003;33(2):321-329
- e. 단행본 : Lindhe J, Lang NP, Karring T. *Clinical periodontology and implant dentistry*. 4th edition. Blackwell Munksgarrd. 2008. *대한치주과학교수협의회. 치주과학. 제4판. 군자출판사* 2004.
- f. 학위논문 : SeoYK - Effects of ischemic preconditioning on the phosphorylation of Akt and the expression of SOD-1 in the ischemic-reperfused skeletal muscles of rats Graduate school Hanyang University 2004.

⑥ 표 (table)

- a. 표는 영문과 아라비아숫자로 기록하며 표의 제목을 명료하게 절 혹은 구의 형태로 기술한다. 문장의 첫 자를 대문자로 한다.
- b. 분량은 4줄 이상의 자료를 포함하며 전체내용이 1쪽을 넘지 않는다.
- c. 본문에서 인용되는 순서대로 번호를 붙인다.
- d. 약자를 사용할 때는 해당표의 하단에 알파벳 순으로 풀어서 설명한다.
- e. 기호를 사용할 때는 *, †, ‡, §, .. ¶, **, ††, ‡‡의 순으로 하며 이를 하단 각 주에 설명한다.
- f. 표의 내용은 이해하기 쉬워야 하며, 독자적 기능을 할 수 있어야 한다.
- g. 표를 본문에서 인용할 때는 Table 1, Table 2, Table 3 이라고 기재한다.

h. 이미 출간된 논문의 표와 동일한 것은 사용할 수 없다.

⑦ 그림 및 사진 설명

- a. 본문에 인용된 순으로 아라비아 숫자로 번호를 붙인다. 예) Fig. 1, Fig. 2, Fig. 3, ...
- b. 별지에 영문으로 기술하며 구나 절이 아닌 문장형태로 기술한다.
- c. 미경 사진의 경우 염색법과 배율을 기록한다.

⑧ 그림 및 사진 (Figure)

- a. 사진의 크기는 최대 175x230mm를 넘지 않아야 한다.
- b. 동일번호에서 2개 이상의 그림이 필요한 경우에는 아라비아숫자 이후에 알파벳 글자를 기입하여 표시한다 (예 Fig 1a, Fig. 1b)
- c. 화살표나 문자를 사진에 표시할 필요가 있는 경우 이의 제거가 가능하도록 인화된 사진에 직접 붙인다.
- d. 그림을 본문에서 인용할 때에는 Fig. 1, Fig. 2, Fig. 3, ... 라고 기재한다.
- e. 칼라 사진은 저자의 요청에 의하여 칼라로 인쇄될 수 있으며 비용은 저자가 부담한다.

⑨ 영문초록 (Abstract)

- a. 영문초록의 영문 제목은 30 단어 이내로 하고 영문 저자명은 이름과 성의 순서로 첫 자를 대문자로 쓰고 이름 사이에는 하이픈“-”을 사용한다. 저자가 여러명일 경우 저자명은 헝표로 구분한다. 저자의 소속은 학과, 대학, 대학교의 순서로 기재하며 주소는 쓰지 않는다. 제목, 저자와 소속의 기재방법은 한글의 경우와 같다.
- b. 영문초록의 내용은 600 단어 이내로 작성하며 논문의 목적, 재료 및 방법, 결과와 결론의 내용이 포함되도록 4개의 문단으로 나누어 간결하게 작성한다. 각 문단에서는 줄을 바꾸지 말고 한 단락의 서술형으로 기술한다. 영문초록 아래쪽에는 7단어 이내의 주제어 (keyword)를 영문으로 기재하며 각 단어의 첫글자는 대문자로 쓴다. 이때 주제어는 Index Medicus 에 나열된 의학주제용어를 사용하여야 한다. 영문초록의 아래에는 교신저자 명을 소괄호속의 소속과 함께 쓰고 E-mail 주소를 쓴다.

⑩ 기타

- a. 기타 본 규정에 명시되지 않은 사항은 협회 편집위원회의 결정에 따른다.
- b. 개정된 투고규정은 2009년 11월 18일부터 시행한다.

10. 연구비의 지원을 받은 경우

첫 장의 하단에 그 내용을 기록한다.

11. 원저의 게재 및 별책 제작

원저의 저자는 원고게재에 소요되는 제작실비와 별책이 필요한 경우 그 비용을 부담하여야 한다.

2013

信同行

혼자가면 빨리갈 수 있지만
함께가면 멀리갈 수 있습니다

지름길이 보여도 눈돌리지 않고 같이가겠습니다

고갯길을 올라도 돌아서지 않고 따라가겠습니다

끝까지 고객과 함께하는

믿을 수 있는 평생 동반자가 되겠습니다

SHINHUNG

