ISSN 0376-4672

대한치과의사협회지

THE JOURNAL OF THE KOREAN DENTAL ASSOCIATION

Vol.56 No.5 2018. 5

KDA 대한치과의사협회
KOREAN DENTAL ASSOCIATION

DV FRIENDS

화 려 함 과 간 결 함 의 극 치

Colorful Compact

Colorful 다채롭다 + 간결하다 Compact

다양한 시트 색상
왼손 시술자를 위한 유니트 위치변경 가능
선택 가능한 Table & Holder Type

설치공간을 고려한 슬림형 디자인
진료 필수기능 엄선 탑재
합리적인 가격

It's COLORFUL!

TAURUS C1

SHINHUNG

080-840-2875

대한치과의사협회지

The Journal of The Korean Dental Association

May 2018



C O N T E N T S

학 술

253 **논문**

① 수종의 수산화칼슘 근관 첩약제와 레진계 근관 실러의 사용 후 통증 발생 빈도에 관한 연구

② 좁은 치조골에서 사다리꼴형 디자인으로 개발된 단폭경임플란트의 증례 보고

277 **임상가를 위한 특집**

치매! 치과계의 새로운 과제(2)

① 삼킴(연하) 과정에 관련된 해부생리학적 고찰

② 섭식연하장애의 이해와 실제

MINI CONTENTS

250 NEWS & NEWS

296 이사회 업무보고

301 원고게재신청서

303 학술원고투고규정

〈대한치과의사협회지〉는 한국간행물윤리위원회의 윤리강령 및 실천요강을 준수합니다.
본지에 실린 내용은 대한치과의사협회의 견해와 일치하지 않을 수도 있습니다.

협 회 임 원

회장직무대행 마경화
부 회 장 이종호
부 회 장 마경화
부 회 장 최치원
부 회 장 나승목
부 회 장 박인임
부 회 장 이상복
부 회 장 이태현
총 무 이 사 조영식
치 무 이 사 이성근
법 제 이 사 조성욱
학 술 이 사 이부규
국 제 이 사 김현종
재 무 이 사 김민겸
공 보 이 사 이시혁
공공·군무이사 권태훈
자재표준이사 김소현
보 험 이 사 김수진
정보통신이사 강자승
기 획 이 사 정영복
대외협력이사 차순황
문화복지이사 허경기
홍 보 이 사 이재윤
수련고시이사 안형준
경영정책이사 황재홍
정 책 이 사 김홍석
치과진료인력개발이사 이정호
감 사 김성욱
감 사 구본석
감 사 이해송

대의원총회 의장단

의 장 김종환
부 의 장 예의성

명예회장 및 고문

명 예 회 장 최남섭
고 문 김정균
이기택
정재규
안성모
이수구
김세영

협회지 편집위원회

이부규 이 원
배아란 성상진
이효설 김태일
서덕규 강진규
허민석 유미현
한동헌 박홍주

편 집 인 이종호
제 작 치의신보
발 행 처 대한치과의사협회

주소 04802 서울특별시 성동구 광나루로 257(송정동)
전화 학술국/02-2024-9150
편집국/02-2024-9210
광고국/02-2024-9290
팩스 학술국/02-468-4655
편집국/02-468-4653
e-mail: kdanews@chol.com
치협 홈페이지 http://www.kda.or.kr
편집·인쇄 아람에디트/02-2273-2497
발 간 일 2018. 4. 30

2018년 제56권 제5호 통권 제588호

김철수 전 협회장 단독 입후보
선관위 재선거 등록 최종마감 결과 발표, 바이스에는 안민호, 김종훈, 김영만 후보

김철수 전 협회장이 오는 5월 8일 치러질 제30대 치협 회장단 재선거에 단독 입후보했다.

치협 선거관리위원회(위원장 김동기·이하 선관위)는 지난 4월 6일부터 9일 오후 6시까지 회장단 재선거 후보자 등록 접수를 받은 결과 김철수 전 협회장이 단독 입후보 했다고 지난 4월 9일 밝혔다.

이날 집계된 선관위 접수 결과에 따르면 김철수 전 협회장은 부회장 후보인 안민호, 김종훈, 김영만 후보와 함께 후보 등록 절차를 마쳤다.

김 전 협회장이 단독 입후보함에 따라 오는 5월 8일 치러질 재선거에서는 찬반투표가 진행된다. 찬반투표 결과 찬성이 과반을 넘기면 김 전 협회장과 선출직 부회장 후보 3인이 당선자로 최종 확정된다.

일단 단독 후보로 확정은 됐지만 재선거 시행 절차는 당초 선관위가 예고한 일정대로 진행될 전망이다.

김동기 치협 선관위원장은 이날 회의에 앞서 기자들과 만난 자리에서 "안타까운 것은 이번 재선거 사태로 인해 치과의사들의 이미지 실추는 물론 실질적으로 비용도 상당히 많이 들어갔다"며 "저희 선관위는 가급적 이번 선거관리를 통해 규정에 충실하도록 최선을 다 하겠다"고 강조했다.

"위기의 치협 바로 세울 힘 회원 손에 달렸다"
김철수 후보 재선거 후보자 정견 발표회서 경이로운 투표율, 압도적인 지지율 호소

"이번 재선거는 김철수만을 뽑는 선거가 아닙니다. 치협을 다시 일으켜 세우고 정부로, 국회로, 국민 속으로 치협을 내보내는 선거입니다. 움츠러든 고양이를 밖으로 내보낼 것인가, 포효하는 사자를 내보낼 것인가의 여부는 회원 여러분의 투표율과 지지율에 달려 있습니다."

제30대 회장단 재선거에 단독 입후보한 김철수 후보가 지난 4월 20일 치협 선거관리위원회(위원장 김동기) 주최로 열린 정견발표회를 통해 '회원들의 적극적인 투표 참여'와 '압도적인 지지'로 재선거에 당선될 수 있도록 해달라고 간곡히 호소했다.

선거무효 사태로 협회의 회무동력이 상실되고 대외 신뢰도가 낮아진 만큼 위기의 치협을 바로 세울 수 있는 힘이 바로 회원들의 손에 달려있다는 판단 때문이다.

김철수 후보는 먼저 이날 정견발표를 통해 협회를 떠나 있던 지난 두 달여 동안의 소회와 재선거에 임하는 마음가짐을 담담하게 밝혔다.

김 후보는 "회원들의 생활 속으로 찾아가 말씀을 경청하고 눈을 마주치면서 많은 것을 다시 한 번 느꼈고 확인할 수 있었다. 심각한 구인난, 각종규제와 행정업무, 홍정을 일삼는 의료쇼핑 환자들, 절규에 가까운 젊은 치과의사의 하소연을 들으며 얽힌 실타래처럼 꼬여가고 있는 치과계를 꼭 바꿔야 한다고 다시 한 번 다짐했다"며 "회원들의 고통과 난관, 요구가 있는 곳이라면 어디든 바로 달려가겠다. 이 같은 마음을 담아 차분하고 내실 있게 재선거를 치르겠다"고 말했다.

김철수 후보는 회원들의 재선거 참여를 당부하는데도 힘을 쏟았다. 김 후보는 "지난 선거관리의 부실로 인해 회원들의 권리가 침해당했다. (선거무효사태로) 협회는 동력을 상실하고 신뢰도가 낮아졌다"며 "상처 입은 치협을 다독이는 어머니의 마음으로, 넘어진 치협을 일으켜 세우는 아버지의 책임감으로, 원칙을 무시했던 치과계를 바로 세우기 위한 지도자의 마음으로 투표해 달라"고 재차 당부했다.

김 후보는 또 "회원들의 한 표가 치협을 바로 세우고 땅에 떨어진 자존감을 살려 낼 수 있다. 또한 후배들에게 보다 나은 미래를 약속하는 한 표가 될 수 있다"며 "경이로운 투표율, 압도적인 지지율이야 말로 회무 공백을 메우고도 남을 원동력이 될 것"이라고 강조했다.

김 후보는 끝으로 "정책, 소통, 화합의 원칙을 되새기며 달려가겠다. 지난 10개월 보다 두 배로 뛸 것을 약속드린다"며 "5·8 재선거에 여러분의 소중한 한 표를 저 김철수와 부회장 후보들에게 보내 달라"고 호소했다.

News & News

구강검진 누가 하고 있나요?
현행법상 치과의사만 검진 가능, 위반 땐 환수 · 지정취소 · 업무정지

국가구강검진 시 치과의사가 직접 구강검진을 실시해야 하지만 일부 치과위생사 또는 간호조무사가 구강검진을 하고 있다는 민원이 제기돼 개원가의 주의가 요구된다.

이에 치협은 구강검진 주의사항에 대해 안내하는 내용의 공문을 시도지부에 배포하는 등 홍보에 나섰다.

치협 관계자는 "최근 일부 구강검진기관에서 치과위생사 또는 간호조무사가 구강검진을 시행한다는 제보로 인해 검진비용의 환수, 검진기관의 지정취소 및 의료법 위반 등의 사유가 발생 할 수 있는 상황"이라며 구강검진 시 주의사항에 대해 주지시켰다.

현행 국가구강검진에서는 지정받은 구강검진기관에서 구강검진 교육을 이수한 치과의사만 구강검진을 실시 할 수 있도록 정하고 있다. 즉, 치과위생사나 간호조무사가 구강검진을 해서는 안 된다. 만일 치과의사가 아닌 치과위생사나 간호조무사가 구강검진을 하게 되면 검진비용 환수는 물론이고 의료법이나 의료기사 등에 관한 법률 위반으로 지정취소, 업무정지까지도 처해질 수 있다. 또한 검진기관 지정 시 인력변동이 발생했음에도 검진인력 변경신고가 되지 않아 검진비용을 환수조치 당하는 기관이 늘어나고 있어 이에 대한 주의도 필요하다.

건강검진기본법 시행규칙에 따르면 검진기관으로 지정받은 의료기관의 경우 ▲검진기관의 명칭, 개설자 또는 소재지 ▲검진 인력 · 시설 또는 장비가 변경됐을 경우 '검진기관 현황 등 변경신고서'를 공단에 제출하도록 돼 있다.

아울러 구강검진기관으로 지정받기 위해서는 치과의사 1명 이상, 간호사(간호조무사) 또는 치과위생사 1명 이상의 인력기준을 충족해야 한다.

치협 관계자는 "검진기관 지정기준, 지정취소 및 업무정지 기준 등을 시도지부에 안내했다. 관련 법령을 준수해 불이익을 당하는 일이 발생하지 않도록 주의하길 바란다"고 밝혔다.

News & News

2018년 치과의사 배상책임보험료 '동결'
치협 의료분쟁조정위원회, 배상책임보험 주간사는 현대해상화재보험 선정

치협이 공개입찰을 통해 현대해상화재보험(주)을 2018년 치과의사 배상책임보험 주간사로 선정했다. 특히 치협은 차기년도 배상책임보험 갱신 때부터 정관 제3장 제7조(회원)를 근거로 소속지부가 없는 경우 보험 가입을 제한하는 등 불이익을 주기로 했다.

치협 의료분쟁조정위원회(이하 위원회)는 최근 각 시 · 도지부 및 회원들에게 보낸 공문을 통해 "공개입찰을 통해 심사한 결과 '현대해상화재보험 + 흥국화재해상보험 + 한화손해보험 컨소시엄'(주간사: 현대해상화재보험)이 치과의사 배상책임보험 보험사로 선정됐으며 운영사는 '엠피에스'(MPS)로 결정됐다"고 밝혔다.

이처럼 치협은 지난 1998년 5월부터 매년 회원들이 저렴한 보험료로 의료사고에 대비할 수 있도록 공개 입찰을 통해 손해보험사를 선정한 후 치과의사 배상책임보험 단체계약을 체결하고 있다.

치협은 올해 수차례에 걸친 배상책임보험사 선정 심사회의와 실무자 업무협의를 통해 최근 2년 연속 인상됐던 보험료의 동결을 이끌어냈다.

위원회에 따르면 보험사 측에선 누적된 손해율 등을 이유로 30%의 보험료 인상을 요구했지만, 치협이 수차례의 협의 과정을 통해 회원들의 부담을 최소화하는 방향으로 논의를 이끈 결과 오는 5월 1일부터 적용되는 갱신보험료는 인상 없이 동결됐다.

다만, 사고자 할증기준이 강화됨에 따라 지급보험금(부대비 포함)을 300만원 이상 받은 경우 추가 상향된 할증율을 적용받고, 사고 건수가 10건을 초과할 경우 '인수제한'(보험 가입 제한)을 받게 된다.

특히 향후 치협 정관을 준수하지 않았거나 정관 준수 여부가 확인되지 않은 회원의 경우 2019년 배상책임보험 가입에 제한을 두기로 했다.

단체계약으로 이뤄지는 치과의사 배상책임보험 가입 대상을 치협의 정관을 충실히 이행한 회원으로 한정한 것이다. 이에 따라 향후 배상책임보험 가입 시 피보험자(협회 회원)의 소속지부를 확인하는 절차가 추가되며, 이를 거부하거나 소속지부가 없는 경우 차기 년도 보험 가입 시부터 보험 가입 제한 등 불이익을 받을 수 있다.

위원회 측은 공문을 통해 "기가입자는 만기일 내 재가입을 하지 않을 경우 기존 소급보장일로부터 만기일까지 행한 진료의 의료사고 시 만기일 이후 60일 이내에 사고접수를 해야만 보상처리가 가능하다"며 "만기일 이후 가입할 경우 신규가입자로 처리되고, 신규가입일로부터 행한 진료로 야기된 의료사고만 담보된다"고 주의를 당부했다. 보험가입 및 갱신 문의: 02-762-1875(엠피에스).

신뢰와 정확을 생명으로
치과계를 리드하는 **치의신보**

손에 딱! 눈에 확!

KDA

21세기 사업 파트너 치의신보

광고 문의

TEL 2024-9290
FAX 468-4653
E-mail kdapr@chol.com

- 광고료 수납 : 우리은행
- 계좌번호 1005-887-001101
- 예 금 주 대한치과의사협회

논문

1 곽상원, 김현철*
: 수종의 수산화칼슘 근관 첩약제와 레진계 근관 실러의 사용 후 통증 발생 빈도에 관한 연구

2 이사야, 고미선, 고석영, 윤정호
: 좁은 치조골에서 사다리꼴형 디자인으로 개발된 단폭경임플란트의 증례 보고

투고일 : 2018. 2. 12 심사일 : 2018. 3. 13 게재확정일 : 2018. 3. 26

1

수종의 수산화칼슘 근관 첩약제와 레진계 근관 실러의 사용 후 통증 발생 빈도에 관한 연구

부산대학교 치의학전문대학원 치과보존학교실

곽 상 원, 김 현 철*

ABSTRACT

Comparison of the Frequency of Pain Occurrence by Using Different Calcium Hydroxide Pastes and Root Canal Sealers

Department of Conservative Dentistry, School of Dentistry, Pusan National University, Dental Research Institute
Sang Won Kwak, Hyeon-Cheol Kim*

Objectives: This study aimed to compare the postoperative pain and clinical performance after applying three different intracanal medicaments and root canal sealers. Materials and Methods: Sixty-five patients requiring root canal treatment due to symptomatic apical periodontitis were included in this study. After a glide path preparation by using PathFile, each canal was shaped with ProTaper Next file system. After the canal cleaning and shaping procedure, the canal was dried and each intracanal medicaments were adjusted (Calcipex II, TRC-paste, Metapaste). At the next visit, the patients were requested to answer the absence of the pain after the procedure. Once the patients showed no symptom, the canal was obturated with each corresponded root canal sealers (AH plus, Radic-sealer, ADseal). The patients were recalled after 1 week, 1, 3, and 6 months to check the postoperative pain or unexpected clinical signs. One-way ANOVA and Duncan's post hoc comparison, and Chi-square test were used for statistical analysis to evaluate any differences among tested materials. Results: The average number of visits for intracanal medication was 2.69, 2.65, and 2.61 for Calcipex II, TRC-paste, and Metapaste. There were no statistically differences in post-obturation pain among three groups obturated with different root canal sealers ($P > 0.05$). Conclusions: Under the limitations of this study, three tested intracanal medicaments and epoxy resin root canal sealers showed clinically acceptable similar results.

Key words : Intracanal medicaments; Calcium hydroxide; Root canal sealers; Epoxy resin sealer; Postoperative pain

Corresponding Author
Hyeon-Cheol Kim, DDS, MS, PhD, Professor
Department of Conservative Dentistry, School of Dentistry, Pusan National University
Geumo-ro 20, Mulgeum, Yangsan, Gyeongnam, 50612, Korea
Tel : +82-55-360-5222, e-mail : golddent@pusan.ac.kr

Acknowledgement : This work was supported by Pusan National University Research Grant, 2015. The authors have no financial affiliations related to this study or its sponsors.

Ⅰ. 서론 및 연구 목적

성공적인 근관 치료를 위해서는 근관계의 적절한 세정과 성형, 그리고 충전 과정이 필수적이다. 근관의 소독을 얻는데 기계화학적 근관 성형이 매우 중요한 역할을 하지만, 근관 성형 기법 및 근관계의 복잡함으로 인하여 완벽한 미생물의 제거는 어렵다[1, 2]. 괴사된 치수를 가지는 치아의 근관 치료 시, 잔존하는 세균은 환자가 재내원하기 전까지 근관계 내에서 다시 증식할 수 있으며, 이를 방지하기 위하여 근관내 첩약제를 사용하고 있다[3]. 근관내 첩약제로서 수산화칼슘(Calcium hydroxide)은 우수한 항균성과, 경조직 형성 유도 능력 등을 가져 가장 널리 사용되고 있다[4]. 수산화칼슘이 소량 정출 되었을 시 일반적으로 흡수된다는 보고가 있으나[5], 여전히 정출된 수산화 칼슘에 의한 신경 손상, 치유 반응의 지연, 치근단 조직에 잔존이 문제시 되며[5, 6], 근관내 첩약제의 사용은 근관 내에 한정되어야 한다.

근관을 삼차원적으로 폐쇄시키는 것은 잔존하는 미생물을 밀봉하고, 치관부 및 근단부 밀폐를 통하여 근관의 재감염을 방지하는 것을 목표로 한다[7]. 근관 충전을 위해서는 근관의 대부분을 채우는 반고형 또는 고형 물질을 주충전재로 사용하고, 주충전재의 근관 밀폐를 돕기 위하여 실러(sealer)가 사용되고 있다. 근관 충전용 실러는 근관 내에서 거타퍼챠에 의해 폐쇄될 수 없는 공간, 즉 근관 벽과 근관 충전재 사이의 불규칙성과 미세 공간을 채워주며[8], 근관 충전 재료가 근관계로 잘 유도되도록 윤활재 역할을 한다[9].

근관 충전용 물질은 근관계 내에 한정해서 사용되어야 한다. 그러나, 충전 과정 동안 주의를 기울인다고 할지라도, 실러 성분이 치근단을 넘어 침투할 위험성이 존재하며, 결과적으로 적절한 소독을 얻었다고 할지라도, 근관 치료의 실패를 야기할 가능성이 있다[10]. 근관 충전 재료의 치근단 조직으로의 정출은 foreign body reaction, flare-up 뿐만 아니라 술후 통증과도 연관되어 있다[11, 12]. 게다가, 정출된 실러의 장기간 치근단 조직과의 접촉 가능성을 고려해보면, 근관 충전 재료는 우수한 물리 화학적 성질뿐만 아니라 생체 적합성도 좋아야 한다[13, 14]. 실제 임상에서, 실러는 혼합 후 즉시 근관계 내에 주입된다. 그러나, 경화 후의 지속적인 화학반응에 의해 만들어지는 유해 성분에 의한 독성도 고려하여야 하며, 이러한 독성 작용은 조직 자극뿐만이 아니라 치근단 조직의 치유를 방해할 수도 있다[15, 16].

AH plus(Dentsply Sirona, Konstanz, Germany)는 기존의 AH 26(Dentsply)의 장점을 계승하면서 formaldehyde의 방출과 치아를 변색시키는 경향을 제거하여 제조되었다[17]. 낮은 용해도와 높은 방사선 불투과성을 특징으로 하며[18], AP plus의 주요한 구성성분인 epoxy resin amine의 중합 반응에 기초하여 적절한 apical seal을 제공한다[19]. 경화 후 formaldehyde를 방출하지 않고[20], 장기간 체적 안정성 및 낮은 용해성으로 인하여 근관 충전용 실러의 “gold standard”로 여겨지고 있다[21]. 국내에서 생산되는 ADseal(Meta Biomed, Cheongju, Korea)과 Radic-Sealer(KM corp, Seoul, Korea)는 AH plus와 동일한 epoxy resin계 실러로써, 이 실러의 특성에 대한 연구가 드물다.

Paste 타입의 근관내 첩약제는 근관내 적용시 정확한 길이 조절이 어려우며, 근관 충전용 실러 또한 근관계 내에 한정하여 사용한다 하더라도, 충전 재료의 가압 시에 치근단으로 정출될 가능성이 있다. 이러한 실러의 정출은 염증 반응을 자극하고 감각 뉴런을 활성화시켜, 근관 치료후 통증을 야기할 수 있다[13, 14].

따라서 본 연구의 목적은 서로 다른 수산화 칼슘 제재인 Metapaste(Meta Biomed, Cheongju, Korea), TRC-paste(KM, Seoul, Korea), 또는 Calcipex II(Nippon Shika Yakuhin Co., Ltd., Yamaguchi, Japan)를 이용하여 근관내 첩약 과정을 거친 후, 각 제조사별로 대응하는 국산 epoxy

resin계 실러인 ADseal과 Radic-Sealer, 및 실러의 gold standard로 여겨지고 있는 AH plus를 이용하여 근관 충전을 하였을 때 임상 적용 결과를 평가하고 통증의 발생 유무를 비교하였다.

Ⅱ. 연구 방법

본 연구는 2014년 8월부터 2015년 9월에 부산대학교 치과병원을 내원한 환자를 대상으로 한 전향적 무작위 비교 임상 연구로, 부산대학교 치과병원 연구윤리위원회(IRB) 심의를 통과하였다(PNUDH-2014-002-MD). 모든 연구에 참여하는 환자는 사전 동의를 받았으며, 모든 근관 치료의 과정은 부산대학교 치과병원 치과보존과에서 시행되었다.

급성 또는 만성 치근단 치주염으로 진단된 임상적으로 자각 증상이 있는 치아를 임상 연구의 지정 대상으로 하였다. 치근단 질환을 동반하지 않는 급성 또는 만성 치수염을 보이는 치아, 급성 치조 농양으로 진단된 치아, 치수강 및 근관의 석회화가 진행된 치아, 3도 이상의 동요도를 나타내는 치아, 균열 또는 파절을 동반한 치아, 방사선 사진상 외흡수 양상을 보이는 치아, 전신질환 중 치유력에 영향을 줄 수 있는 질환(예: 중증당뇨)을 가진 환자는 실험에서 제외하였다. 환자의 나이는 전연령을 대상으로 하였으며, 65명의 환자 70개의 치아가 대상으로 적용되었다.

피험자 참여에 동의하는 환자에 한정하여 필요한 경우 국소 마취를 하고, 근관 치료를 하였다. 러버댐 장착 하에 술식을 진행하였으며, 근관장 측정 후 glide path를 PathFile(Dentsply Sirona, Ballaigues, Switzerland)로 형성하고, ProTaper Next file system(Dentsply)을 이용하여 근관 성형을 시행하였다. 파일 크기 X3로 근관 확대 후에도 적절한 성형 및 근단부 받침을 얻을 수 없다고 판단된 경우, X4 크기까지 근관 성형을 하였다. 각 파일의 사용 사이에는 Passive ultrasonic irrigation 방법으로 10ml 이상의 NaOCl을 사용하여 충분한 세척을 시행하였다. 1회 내원에서 각 이환치에 대하여 모든 근관의 근관 형성을 시행하였으며, 피험 그룹에 따라서 시험군과 대조군을 사용될 실러의 종류에 따라 임의로 세 그룹으로 나누어 순차적으로 배정하고 맹검 시험(blind test)을 시행하였다.

근관 내부는 페이퍼포인트로 건조 후 Calcipex II, TRC-paste 혹은 Metapaste로 첩약하였다(Figure 1). 수산화칼슘 제제의 첩약은 시린지 제품을 사용하여 근관내에 꽉 끼지 않은 상태로 시린지 팁을 적용한 후, 후퇴하면서 근관 입구까지 주입하여 첩약하였다. 근관 첩약 1주일 후 환자가 재내원하였을 때, 내원 기간 동안 통증 발생의 유무와 내원 시 타진 및 촉진에 대한 반응을 평가하였다. 자발통 또는 타진 및 촉진에 통증이 존재하는 경우, 근관 세척 및 첩약제의 적용을 증상이 소실될 때까지 반복하였다.

환자의 임상 증상이 완전 사라진 것을 확인하였을 때, 근관 충전을 시행하였다. 충전에 사용할 거타퍼챠의 선택을 위해 cone fit을 확인하고 근관장보다 0.5mm 짧게 삽입이 되면서 근관에 끼는 느낌이 드는 주콘(master cone)을 선택하였다. 충전 전 17% EDTA를 사용하여 근관 내 도말층을 제거하고 근관을 페이퍼포인트로 건조시켰다. 주콘의 팁에 세 가지의 근관 충전 실러를 묻혀서 근관 내에 도포하는 과정을 2회 반복하고 주콘을 시적한 위치까지 삽입한 후 continuous wave of condensation technique으로 충전하였다.

피험 환자는 근관 충전 1주, 4주, 3개월, 그리고 6개월 후에 추적 검사하였으며, 검사 기간 동안 자각적 증상의 유무, 내원 당시 타진 및 촉진에 대한 평가를 시행하여 통증 발생 유무를 기록하였다. 추적 검사 기간 중 한번이라도 통증을 호소하면 시기에 관계 없이 통증이 있는 것으로 판단하였다. 세가지 그룹간 근관 내 첩약제 교체 횟수를 one-way analysis of

Group 1: TRC-paste and Radic-sealer (Fig. 1 a and A)
Group 2: Metapaste and ADseal (Fig. 1 b and B)
Group 3: Calcipex II and AH plus (Fig.1 c and C)

Fig. 1. Calcium hydroxide intracanal medicaments (a. TRC-paste; b. Metapaste; c. Calcipex II) and epoxy-resin based root canal sealers (A. Radic-Sealer; B. ADseal; C. AH Plus) used in this study.

variance (ANOVA) 및 Duncan 사후 검정을 이용하였고, 또한 그룹간에 통증의 유무에 대한 빈도의 차이에 대해 조사하기 위하여 chi-square test를 이용하여 95% 신뢰 수준으로 통계분석 하였다.

Ⅲ. 연구 결과

총 65명의 환자(70개의 치아)가 연구에 포함되었다. 이중 9명의 환자(9개의 치아)가 재내원하지 않거나, 치료 도중 치료 계획이 바뀌어 총 61개(87.14%)의 치아를 근관 충전 후 6개월 후까지 추적 검사하였다(Table 1).

각 치아당 평균 첩약 횟수는 Calcipex II, TRC-paste, MetaPaste 적용 치아에 대하여 각각 2.69 ± 0.93회, 2.65 ± 1.19회, 2.61 ± 0.86회였다(Table 1). Calcipex II 적용 치아는 전체 26 증례였으며, 이중 AH plus 적용 치아는 24 증례로 감소되었고, 추적 검사에서 20 증례(83.33%)에서 무증상을 나타내었다. 반면, TRC-paste 적용 치아는 23 증례였으며, 이 그룹에서 Radic-sealer를 적용한 치아는 19 증례로, 이중 16 증례(84.21%)에서 아무런 증상을 호소하지 않았다. MetaPaste 적용 치아는 전체 21 증례였으며, 이 후 ADseal 적용 치아는 18 증례로, 추적 검사중 14건(77.78%)에서 무증상을 나타내었다(Table 1, Fig. 2).

Table 1. Summary of total number of treated cases in each groups

	Total number of treated tooth	Average number of intracanal medication	Total number of cases with post-obturation pain / obturated cases
Calcipex II / AH plus	26	2.69 ± 0.93	20/24
TRC-paste / Radic-sealer	23	2.65 ± 1.19	16/19
Metapaste / ADseal	21	2.61 ± 0.86	14/18

There were no statistically differences in post-obturation pain among three groups obturated with different root canal sealers (P 〉 0.05).

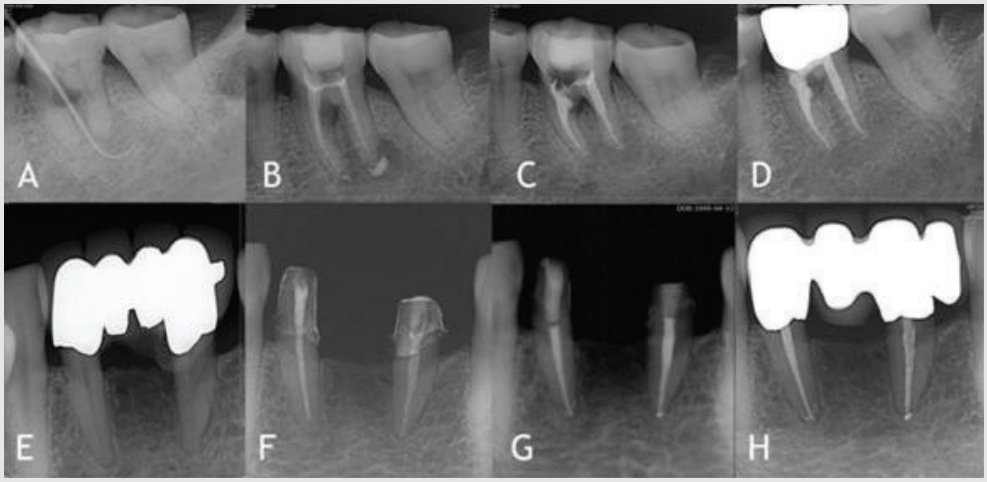

Fig. 2. Representative radiographs of the 3 groups using different calcium hydroxide intracanal medicaments and root canal sealers. A to D; #36 using TRC-paste and Radic-Sealer (Group 1), E to H #42 using Metapaste and ADseal (Group 2) and #32 using Calcipex II and AH plus Group (Group 3) (A and E: preoperative radiographs, B and F: postoperative radiographs of intracanal medicaments treatment and B shows over filled medicaments. C and G: postoperative radiographs of canal filling and three groups shows apical puff of root canal sealer. D and H: 6 months follow-up radiographs showing periapical healing.

근관내 첩약제에 대해, 각 그룹간의 평균 첩약 횟수는 통계학적으로 유의한 차이가 없었다. 즉, 수산화칼슘 첩약제의 충전 후 환자가 통증을 나타내는 빈도에 대한 통계학적 차이는 나타나지 않았다(P 〉 0.05). Chi-square test에서 각 그룹 간 근관 충전 후 추적 검사에서도 통증의 통계학적 유의한 차이는 나타내지 않았다(P 〉 0.05).

Ⅳ. 연구 고찰

근관 치료의 가장 기본이 되는 원칙은 근관계로부터 감염원과 감염조직을 제거하고 근관을 완전하게 밀폐하여 재감염을 막는 것이다[7]. 임상에서 근관 첩약제의 사용은 감염 근관의 치료에서 첫 근관 성형 및 세척 과정 동안 다 제거하지 못한 근관 감염원의 조절을 위해 사용하고, 그럼에도 불구하고 완벽하게 제거되지 못하는 극소수의 세균들은 근관 충전 실러를 포함한 3차원적 근관 충전으로 밀폐하여 더 이상 증식하지 못하도록 한다.

본 연구는 비교적 최근 소개된 수산화칼슘 근관 첩약제 TRC-paste와 근관 충전 실러인 Radic-sealer를 기존의 대표적 제품과 비교하여 환자에게 적용한 후 특별한 반응이나 통증의 발생 여부 등을 비교 검토하였다.

근관 첩약이나 충전 후의 통증은 일반적으로 나타날 수 있는 현상이며, 대부분 일시적이다. 충전 후 통증과 관계되는 요소로는, 술전 통증의 유무, 감염, 재치료, 근관내 첩약제의 종류, 치근단 조직의 손상 정도 등과 관계 있다[22].

이러한 임상 시술과 관련한 증상이나 통증에 대한 연구의 한계점은 통증을 느끼는 역치가 사람마다 다르고 주관적이며, 그 측정법이 주관적일 수 있다는 것이다. 이런 관점에서 볼 때, 환자에게 정확히 통증에 대해 정의해 주는 것이 임상시험 전 중요하다. 또한 많은 연구에서 간단한 verbal categorization을 이용하

여 통증의 정도를 없거나, 약한(mild), 중등도의(moderate), 심한(severe) 단계로 나누어 기록하기도 하지만, 이번 연구에서는 단순하게 통증의 유무만 검토하였다.

이번 연구에 사용된 모든 수산화칼슘 첩약제는 수용성 수산화칼슘 제재이며 실러는 epoxy resin계 실러로 통일하였다. 시술 후 나타나는 통증은 환자에게 수산화칼슘 첩약제를 임시 충전한 후 다음 내원에 조사하였고, 또한 근관 충전 후, 근관 충전 1주, 4주, 3개월, 6개월 후에 각각 평가 되었다. 연구 결과 각 근관 내 첩약제와 실러 그룹간 그리고 시간 경과에 따른 통증의 유의한 차이가 발견되지 않았다.

수산화칼슘은 근관치료 과정중 항균작용을 나타내며, 생체 적합성이 우수하여 근관내 첩약제로 널리 이용되고 있다. 이번 임상 시험에 사용된 Calcipex II는 현재 가장 널리 사용되고 있는 수산화칼슘 계열의 근관내 첩약제이며, 유지놀과 파라포름알데하이드와 같은 신경독성을 야기할 수 있는 성분을 포함하고 있지 않으며 수용성 paste 타입으로 사용된다[23]. 그러나, 수산화칼슘의 정출시, 체내에서 완전히 분해되지 않고 장기간 잔존할 수 있는 가능성이 제기되기도 하였다[24]. 또한 높은 pH에 의한 조직에의 화학적인 독성이 여전히 문제로 남아 있으며, 하치조관의 내부로 들어간 환자에게 수산화칼슘 제재에 의한 감각 기능 마비나 저하가 보고되기도 하였다[25, 26].

근관치료용 실러의 사용은 복잡한 근관계 내에서 거타퍼챠와 함께 근관계의 3차원적인 폐쇄를 위해 필수적인 요소로 알려져 있다. 이상적인 근관 충전용 실러의 특성은 Grossman에 의해 처음 제시되었으며, 우수한 근관 폐쇄 능력, 근관 벽과 충전 재료 사이의 접착성, 방사선 불투과성, 적절한 작업시간, 항균성, 조직액에 불용해성, 생체적합성 등을 포함한다[27]. 현재까지 이 모든 특성을 만족시키는 근관충전용 실러는 개발되지 않았으며, 화학적인 조성에 기반하여 zinc oxide eugenol, calcium hydroxide, epoxy resin, bioceramic glass 등의 그룹으로 나누어 분류하고 있다. 임상적으로 사용 가능한 실러 중, epoxy resin을 포함하는 실러는 몇몇 연구에서 세포독성 및 심각한 염증반응이 보고되기도 하였지만[28], 체적 안정성과 흡수에 대한 저항성등 우수한 물리화학적 성질로 널리 이용되고 있다[29].

근관 충전용 실러는 근관 내의 미세 간극이나 부근관으로 잘 흘러 들어가야하며, 근관계의 폐쇄에 필수적인 역할을 한다[31]. 이러한 실러의 흐름성은 실러의 구성 성분이나, 입자의 크기, 온도, 혼합 시간 등에 영향을 받는다[31]. 실험실 연구에서 사용된 세 가지 레진계 실러의 흐름성에서는 크게 차이가 보이지 않았다. 이번 실험에 사용된 세 가지 epoxy resin계 실러의 기계화학적 성질을 비교한 Lee 등의 실험실 연구에서 국내에서 생산된 Radic-sealer와 ADseal은 임상적으로 수용할만한 물리화학적 특성을 나타내었으며 AH plus와 유사한 물리적 성질을 나타내었다[32]. 세 가지 실러의 용해도나 체적 안정성 역시 유의한 차이 없이 유사한 성질이 관찰되었다[32].

임상적으로 이번 연구에서 세가지 실러를 적용하는데 있어서, 흐름성 부족 등으로 인한 기포의 형성은 모든 충전된 근관에서 발견되지는 않았다. 반대로 과도한 흐름성이나 충전과정에서 가압에 의한 정출은 간혹 발생하였다(Fig. 2C, G). 근관 치료용 실러의 정출은 치근단 조직의 변성(tissue degeneration)이나 지연된 치유 반응과 같은 부정적인 영향을 미칠 수 있다[30]. 따라서 이러한 정출을 막기 위해 임상가는 여러 가지 노력을 할 필요가 있다. 또한 잘 충전된 결과물처럼 보일지도 모르지만, 근관 충전용 실러로부터의 용해물질이나 변성된 산물이 근단공 밖으로 유출되어, 치근단 조직에 영향을 미치고 술후 통증을 미칠 수 있는 가능성이 존재한다. 따라서 생체적합성(biocompatibility)은 재료를 선택하는데 있어서 물리화학적 성질과 더불어 중요한 요구 조건이다.

이번 임상 연구의 조건 내에서 비교 시험된 세 가지

수산화칼슘 근관 첩약제와 레진계 실러 모두 임상적으로는 특이한 반응이나 후유증을 포함한 증상이 없이 수용할만한 결과를 나타내었다.

본 실험은 수산화칼슘의 첩약에 따른 단순 통증 발현 여부와 근관 충전 후 6개월 경과 관찰을 통한 각 실러 간의 임상적인 수행 능력을 비교하여, 장기적인 임상 경과 평가에는 다소 한계가 존재하며, 임상적 결과 관찰이나 흡수의 발생 여부에 대한 평가 등에 대해 더욱 장기간 연구가 필요하다.

참 고 문 헌

1. Marsh SJ, Largent MD. A bacteriological study of the pulp canals of infected primary molars. J Dent Child 1967; 34(6): 460-70.
2. Blome B, Braun A, Sobarzo V, Jepsen S. Molecular identification and quantification of bacteria from endodontic infections using real-time polymerase chain reaction. Oral Microbiol Immunol 2008; 23(5): 384-90.
3. Manzur A, Gonz?lez AM, Pozos A, Silva-Herzog D, Friedman S. Bacterial quantification in teeth with apical periodontitis related to instrumentation and different intracanal medications: a randomized clinical trial. J Endod 2007; 33(2): 114-8.
4. Siqueira JF Jr, Rocas IN. Optimising single-visit disinfection with supplementary approaches: a quest for predictability. Aust Endod J 2011; 37(3): 92?8.
5. Orucoglu H, Cobankara FK. Effect of unintentionally extruded calcium hydroxide paste including barium sulfate as a radiopaquing agent in treatment of teeth with periapical lesions: Report of a case. J Endod 2008; 34(7): 888-91.
6. Vernieks AA, Messer LB. Calcium hydroxide induced healing of periapical lesions: A study of 78 non-vital teeth. J Br Endod Soc 1978; 11(2): 61-9.
7. Schilder H. Filling root canals in three dimensions. Dent Clin North Am 1967; 723?44.
8. Gatewood RS. Endodontic materials. Dent Clin North Am 2007; 51(3): 695?712.
9. Ardila CN, Wu MK, Wesselink PR. Percentage of filled canal area in mandibular molars after conventional root-canal instrumentation and after a noninstrumentation technique (NIT). Int Endod J 2003; 36(9): 591?8.
10. Jacob GM, Kumar A, Varughese JM, Varghese NO, Harikrishna Varma PR, Komath M. Periapical tissue reaction to calcium phosphate root canal sealer in porcine model. Indian J Dent Res 2014; 25(1): 22-7.
11. Nair PN. Pathogenesis of apical periodontitis and the causes of endodontic failures. Crit Rev Oral Biol Med. 2004; 15(6): 348-81.
12. Oliet S. Single-visit endodontics: a clinical study. J Endod 1983; 9(4): 147-52.
13. Baraba A, Zeljezic D, Kopjar N, Mladinic M, Anic I, Miletic I. Evaluation of cytotoxic and genotoxic effects of two resin-based root-canal sealers and their components on human leucocytes in vitro. Int Endod J 2011; 44(7): 652?61.
14. Mestieri LB, Gomes-Cornelio AL, Rodrigues EM, et al. Biocompatibility and bioactivity of calcium silicate-based endodontic sealers in human dental pulp cells. J Appl Oral Sci. 2015; 23(5): 467?71.
15. Chang MC, Lin LD, Chen YJ, et al. Comparative cytotoxicity of five root canal sealers on cultured human periodontal ligament fibroblasts. Int Endod J 2010; 43(3): 251?7.
16. Rodriguez-Lozano FJ, Garcia-Bernal D, Onate-Sanchez RE, Ortolani-Seltenerich PS, Forner L, Moraleda JM. Evaluation of cytocompatibility of calcium silicate-based endodontic sealers and their effects on the biological responses of mesenchymal dental stem cells. Int Endod J 2017; 50(1): 67-76.
17. https://www.dentsply.com/content/dam/dentsply/pim/manufacturer/Endodontics/Obturation/Sealers/AH__Plus_____AH__Plus__Jet/AH-Plus-akx2gja-scientific-en-1402. Accessed at 2018/1/22.
18. Flores DS, Rached FJ Jr, Versiani MA, Guedes DF, Sousa-Neto MD, Pecora JD. Evaluation of physicochemical properties of four root canal sealers. Int Endod J 2011; 44(2): 126-35.
19. De Almeida WA, Leonardo MR, Tanomaru Filho M, Silva LA. Evaluation of apical sealing of three endodontic sealers. Int Endod J 2000; 33(1): 25-7.
20. Leonardo MR, Bezerra da Silva LA, Filho MT, Santana da Silva. Release of formaldehyde by 4 endodontic sealers. Oral Surg Oral Med Oral Pathol Oral Radiol Endod 1999; 88(2): 221-5.
21. Brackett MG, Martin R, Sword J, et al. Comparison of seal after obturation techniques using a polydimethylsiloxane-based root canal sealer. J Endod 2006; 32(12): 1188-90.
22. DiRenzo A, Gresla T, Johnson BR, Rogers M, Tucker D, BeGole EA. Postoperative pain after 1-

참 고 문 헌

and 2-visit root canal therapy. Oral Surg Oral Med Oral Pathol Oral Radiol Endod 2002; 93(5): 605-10.

23. Serper A, Ucer O, Onur R, Etikan I. Comparative neurotoxic effects of root canal filling materials on rat sciatic nerve. J Endod 1998; 24(9): 592?4.
24. Ahlgren FK, Johannessen AC, Hellem S. Displaced calcium hydroxide paste causing inferior alveolar nerve paraesthesia: report of a case. Oral Surg Oral Med Oral Pathol Oral Radiol Endod 2003; 96(6): 734-7.
25. Byun SH, Kim SS, Chung HJ, et al. Surgical management of damaged inferior alveolar nerve caused by endodontic overfilling of calcium hydroxide paste. Int Endod J 2016; 49(11): 1020-9.
26. Brodin P. Neurotoxic and analgesic effects of root canal cements and pulp-protecting dental materials. Endod Dent Traumatol 1988; 4(1): 1-11.
27. Grossman L. Obturation of root canal. In: Grossman L, ed. Endodontic Practice. 10th ed. Philadelphia, PA: Lea and Febiger; 1982: 297.
28. Huang FM, Chou MY, Chang YC. Induction of cyclooxygenase-2 mRNA and protein expression by epoxy resin and zinc oxide-eugenol based root canal sealers in human osteoblastic cells. Biomaterials 2003; 24(11): 1869-75.
29. Wolf M, Kupper K, Reimann S, Bourauel C, Frentzen M. 3D analyses of interface voids in root canals filled with different sealer materials in combination with warm gutta-percha technique. Clin Oral Investig 2014; 18(1): 155-61.
30. Tai KW, Huang FM, Chang YC. Cytotoxic evaluation of root canal filling materials on primary human oral fibroblast cultures and a permanent hamster cell line. J Endod 2001; 27(9): 571-3.
31. Zhou HM, Shen Y, Zheng W, Li L, Zheng YF, Haapasalo M. Physical properties of 5 root canal sealers. J Endod 2013; 39(10): 1281-6.
32. Lee JK, Kwak SW, Ha JH, Lee W, Kim HC. Physicochemical Properties of Epoxy Resin-Based and Bioceramic-Based Root Canal Sealers. Bioinorg Chem Appl. 2017; Article ID 2582849:1-8.

투고일 : 2018. 2. 19 심사일 : 2018. 3. 22 게재확정일 : 2018. 4. 12

2

좁은 치조골에서 사다리꼴형 디자인으로 개발된 단폭경임플란트의 증례 보고

전북대학교 치과대학 치주과학교실, 구강생체과학연구소

*이 사 야, *고 미 선, 고 석 영, 윤 정 호

ABSTRACT

Case report of a newly designed narrow-diameter implant with trapezoid-shape for deficient alveolar bone

Department of Periodontology, College of Dentistry and Institute of Oral Bioscience, Chonbuk National University, Jeonju

Sa Ya Lee*, Mi-Seon Goh*, Seok-Yeong Ko, Jeong-Ho Yun

*These authors contributed equally to this work.

Long-term survival and prognosis of narrow-diameter implants have been reported to be adequate to consider them a safe method for treating a deficient alveolar ridge. The objective of this study was to perform case report of narrow-diameter implants with a trapezoid-shape in anterior teeth alveolar bone. A 50-year-old male patient presented with discomfort due to mobility of all of the maxillary teeth and mandibular incisors. Due to destruction of alveolar bone, four anterior mandibular teeth were extracted. Soft tissue healing was allowed for approximately 3 months after the extraction, and a new design of implant placement was planned for the mandibular incisor area, followed by clinical and radiological evaluation. Implant placement was determined using an R2GATE surgical stent. The stability of the implants was assessed by ISQ measurements at the first and second implant surgery and after prosthetic placement. At 1 and 3 months and 1 year after implantation of the prosthesis, clinical and radiological examinations were performed. Another 50-year-old male patient presented with discomfort due to mobility of the mandibular central incisors. For the same reason as in the first patient, implant placement was carried out in the same way after extraction. ISQ measurements and clinical and radiological examinations were performed as in the previous case. In these two clinical cases, 12 months of follow-up revealed that the implant remained stable without inflammation or additional bone loss, and there was no discomfort to the patient. In conclusion, computer-guided implant surgery was used to place an implant in an optimal position considering the upper prosthesis. A new design of a narrow-diameter implant with a trapezoid-shape into anterior mandibular alveolar bone is a less invasive treatment method and is based on the contour of the deficient alveolar ridge. Through all of these procedures, we were able to reduce the number of traumas during surgery, reduce the operation time and total treatment period, and provide patients with more comfortable treatment.

Key words : Osseointegration, Narrow-diameter implant, Guided implant surgery

Corresponding Author
Jeong-Ho Yun, BS, DDS, PhD
Department of Periodontology, College of Dentistry, Chonbuk National University
567, Baekje-daero, Deokjin-gu, Jeonju-si, Jeollabuk-do, 54896 Republic of Korea.
Tel : +82-63-250-2289, Fax : +82-63-250-2289, E-mail : grayheron@hanmail.net

연구비 지원 : 본 논문은 산업통상자원부 산업융합원천기술개발사업으로 지원된 연구결과임(10044976)

Ⅰ. 서론

1960년대 Brånemark 그룹이 타이타늄을 재료로 한 임플란트를 악골에 고정하여 치아를 대신할 수 있음을 밝힌 이후로 임플란트 생존율은 90%이상으로 구강내 상실치를 대체하여 기능적, 심미적인 기능을 할 수 있는 치료로 인정받고 있다[1~3].

치아는 발치 후 골의 리모델링을 통해 골 소실이 발생하는데 발치 후 처음 3개월 안에 50% 잔존치조골 폭경의 감소와 제한적인 수직적인 골 소실이 일어나므로 임플란트 식립은 잔존골의 형태와 양을 고려하여야 한다[4]. 하악 전치부의 경우 선천적 결손이나 기존치아의 crowding 등 여러가지 원인에 의해 치아 결손 시 치간 공간이 부족한 경우가 빈번하며, 아울러 발치 후에 치조골 위축에 의해 임플란트 식립을 위한 골 폭이 부족한 경우가 많다.

원하는 위치에 임플란트를 심기 위해 수평적으로 위축된 치조제를 증가시키는 방법을 고려해 볼 수 있다. 일반적인 방법은 골유도재생술(GBR, guided bone regeneration), 치조제분할(ridge splitting), 치조제확장술(ridge expansion)등이 있다. 이전의 연구를 통해 기본적인 수술원리를 따른다면, 이런 수술적 방법을 통한 수평적 치조제 증대술의 예지성은 높음이 밝혀졌다[5]. 하지만 이런 수술적 방법은 단순히 임플란트만 식립한 경우보다 환자의 불편감, 치료비용, 그리고 치유기간을 증가시킨다. 그러므로 치조골 증대없이 잔존 치조제 폭경을 고려하여 단폭경임플란트(narrow diameter implant)를 식립하는 것도 하나의 방법이 될 수 있다[6]. 단폭경임플란트의 식립은 앞서 언급된 골유도재생술과 같은 수술의 필요성을 없애거나 범위와 양을 줄여 수술의 합병증을 예방하고 천공(fenestration), 열개(dehiscence) 결손 형태의 발생과 크기를 줄이는 장점이 있다[7]. 그러나 임플란트 직경의 감소는 임플란트의 기계적 안정성이 떨어지고 과도한 교합력이 집중되어 임플란트 파절로 이어질 수 있고[6, 8], 또한 보철적 관점에서 좁은 임플란트 platform은 상부 보철을 과풍융하게 만들어 구강위생을 어렵게 하고, 이로 인해 임플란트 주위질환이 발생할 수 있기 때문에[5], 상악 측절치나 하악 절치들을 제외하고는 추천되지 않는다.

단폭경임플란트의 장기간의 생존율과 예후에 대한 연구들은 좁은 골폭에서 단폭경임플란트 치료는 안전한 방법이라고 언급하고 있다[3, 6, 9]. 단폭경임플란트를 이용한 연구들은 주로 임플란트 고정체 재료의 개발에 초점이 맞춰져 왔다[10~12]. 이에 반해 최근에는 임플란트 디자인을 변형한 단폭경임플란트가 개발되었다[13]. 새로운 디자인의 임플란트 형태는 사다리꼴형으로 임플란트의 상부에서 하부로 갈수록 나사선의 길이가 증가한다. 형태적 특징으로 인해 임플란트와 골의 접촉 면적을 넓히는데 기여할 수 있고, 이로 인해 안정적인 골융합을 이룰 수 있다. 또한 디자인 하방부의 긴 나사선은 충분한 골 접촉을 통해 응력분산에 기여할 수 있다. 앞선 성견에서의 연구에서 새로운 디자인인 사다리꼴 형태의 단폭경임플란트가 안정적인 골융합을 이루는 것을 조직학적 평가를 통해 확인할 수 있었다[13, 14].

본 증례에서는 하악 전치부 치조골에 역-경사 프로파일(reverse tapered profile)을 가지는 사다리꼴형의 새로 개발된 단폭경임플란트 식립 후 임상적 평가를 시행한 2명의 환자 결과를 보고하고자 한다.

Ⅱ. 증례 보고

2015년 11월부터 2017년 4월까지 전북대학교 치과대학병원 치주과에서 14개의 새로 개발된 단폭경임플란트 고정체(ThinRidge™ Implant, Megagen Co. Ltd., Korea)(Fig. 1)를 6명의 환자에게 식립하였다. 임상적인 식립 기준은 상하악 전치부위에서 협설적 폭경이 좁고, 방사선사진 촬영에서 길이 7mm 이상의 임플란트를 식립할 수 있는 경우로 하였다. 환

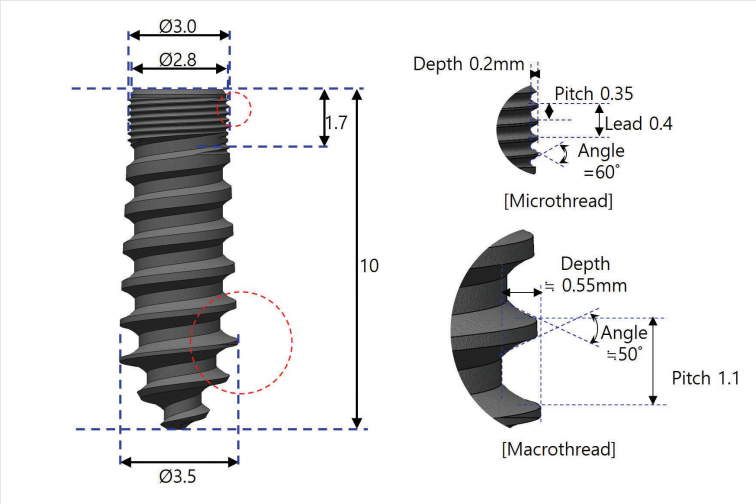

Fig. 1. Schematic images of narrow-diameter implant fixture with reverse-tapered profile (ThinRidge™, Megagen).

자의 의학적 병력을 평가하여 전신적으로 건강한 환자를 대상으로 시행하였고, (1) 정신질환자, (2) 조절되지 않는 당뇨환자, (3) 면역질환자, (4) bisphosphonate 복용자, (5) 알코올 중독자, (6) 조절되지 않는 치주염환자, (7)하루 10개피 이상의 흡연자, (8) 임산부, (9) 20세 이하의 환자와 같은 조건을 가진 환자들은 제외하였다. 전체 6명의 환자 중 남성 5명, 여성 1명이었고, 상악 또는 하악의 전치부에만 한정적으로 식립되었다. 그 중 보철치료까지 완료된 케이스를 선별하여 보고하고자 한다.

이 연구는 전북대학교병원 임상연구윤리위원회의 승인을 받았다(IRB number 2015-08-020).

1. 증례 1

50세 남자 환자가 상악의 모든 치아와 하악 전치부의 동요도와 불편감을 주소로 내원하였다. 특이할 만한 전신적 병력은 없었다. 임상 검사 및 방사선 사진 검사 시 상악의 모든 치아에서 2도 이상의 동요도를 보이며 치주탐침 시 출혈 증상을 보였다. 특히, 하악 전치부는 모두 3도 이상의 동요도와 치근 주위 근단부까지의 치석 침착과 7mm 이상의 치주낭 깊이 및 치조골 파괴가 관찰되었다. 전반적 만성 치주염으로 진단하고, 상악 전악과 하악 전치부의 예후가 불량할 것으로 평가되어 해당 치아 발치 및 잔존 치아에 대해 일차적 치주치료를 시행하였다.

발치 시행 3개월 후 연조직의 치유는 잘 이루어졌으나, 방사선학적 평가 시 수직적 및 수평적 골소실을 나타내어 하악 측절치 부위에 대해 새로운 형태의 임플란트 식립을 계획하였다. 또한, 협설적으로 좁은 치조골의 적절한 부위에 골이식 없이 임플란트를 식립하기 위해 진단 프로그램(R2GATE diagnostic software, Megagen)을 통해 술전 진단하여 이상적인 식립 위치를 정하고, 임플란트 식립을 위한 R2GATE Surgical Stent 제작을 의뢰하였다(Fig. 2A~D).

임플란트 식립을 위해 양측 인접치를 포함한 무치악 부위에 치조정 및 열구내 절개 시행 후, 전층 판막 거상하였다. R2GATE Surgical Stent를 위치시킨 후 R2GATE universal kit를 이용하여 #32, 42 두 부위 모두 2.8 x 11.5mm 까지 drilling 후 최종적으로 직경 3.5 mm tap drill을 이용하여 tapping을 시행하였다. #32, 42 두 부위 모두, 3.5

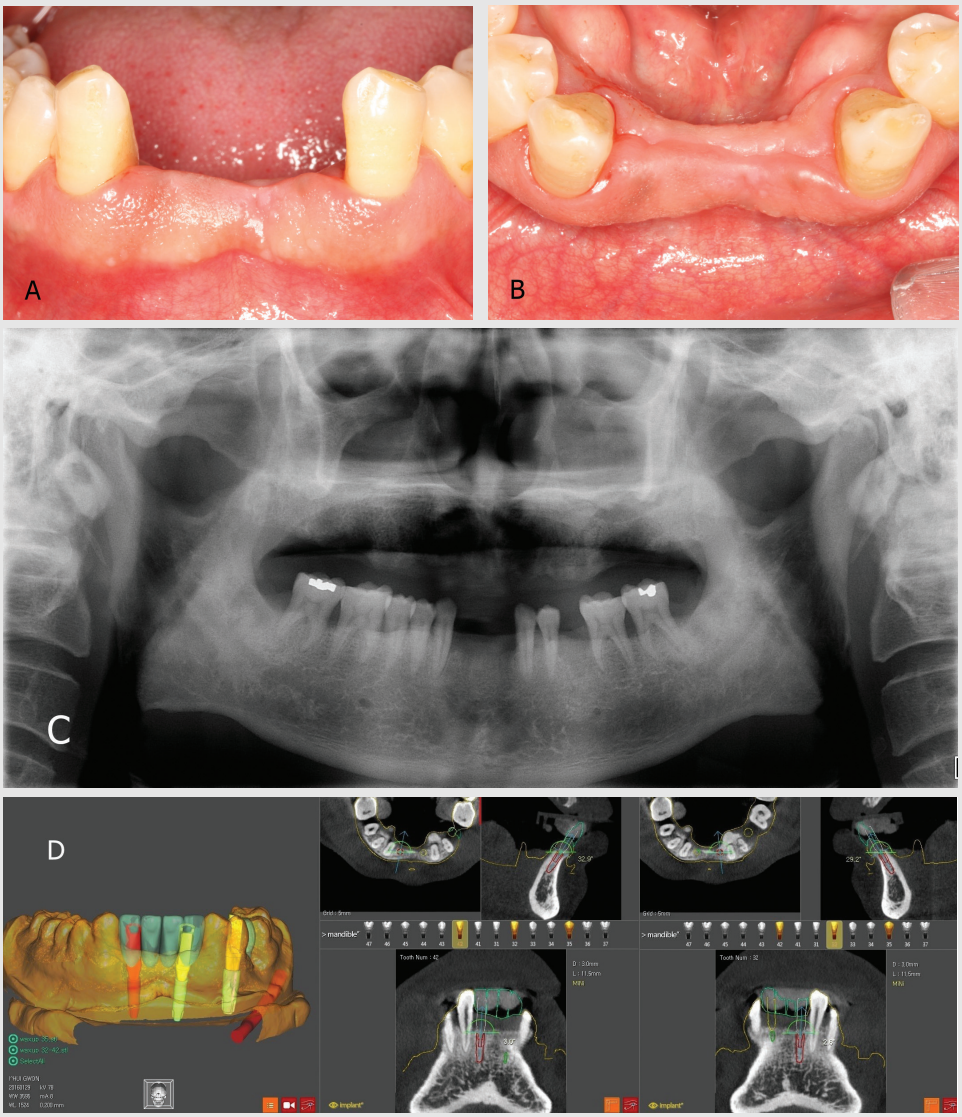

Fig. 2. (A) Three months after the extraction, preoperative photographs at labial view before implant placement. (B) 3 months after the extraction, preoperative photographs at occlusal view before implant placement. (C) Radiograph 3 months after #31, 32, 41, 42 tooth extraction. (D) Megagen R2GATE diagnostic software allows planning for optimal implant positioning.

x 11.5mm (ThinRidge™, Megagen) 식립하였다. 임플란트 식립 부위에서 열개 및 천공은 관찰되지 않았으며, 골이식 또한 필요하지 않았다. Osstell mentor(Osstell® ISQ, Sweden)를 사용하여 ISQ(Implant Stability Quotient) 측정 시, #32 부위에 대해서는 협설측으로 60, 근원심측으로 63, #42 부위에 대해서는 협설측으로 57, 근원심측으로 58로 측정되었다. 임플란트 식립 후 판막을 재위치시켰으며, 4-0 흡수성 단일 섬유 봉합사(Glyconate Monofilament, Monosyn®, B. Braun Tuttlingen, Germany)로 봉합 시행하고, 10일 후 발사 시행하였다. 수술 직후 Cone-beam CT(CBCT) 및 치근단 방사선 촬영을 시행하였다(Fig. 3A~H).

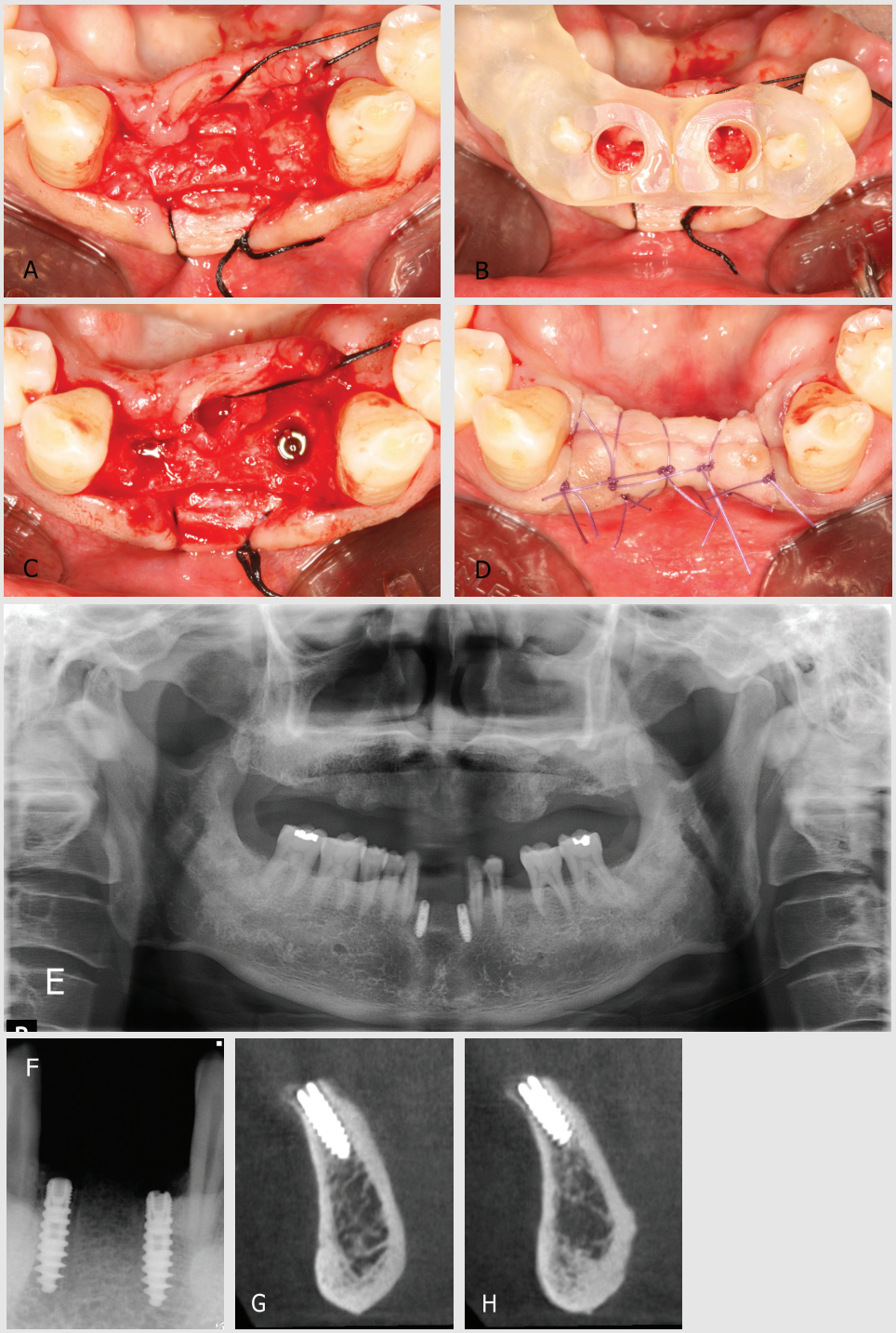

Fig. 3. (A) Crestal and sulcular incisions were made and buccolingual dimesion on surgical site was measured through flap elevation. (B) Megagen R2GATE surgical stent was fitted to the desired location. It was a tooth-supported type. (C) After implant placement on #32, 42(ø 3.5 X 11.5mm, ThinRidge™). No buccal dehiscence and fenestration defect on implanted area. (D) The surgical site was sutured well. (E, F, G, H) Radiograph after implant placement on #32, 42. Panoramic view, peri-apical x-ray and CBCT coronal view.

임플란트 식립 3개월 후 2차 수술을 시행하였고 ISQ 측정 결과 #32 부위에 대해서는 협설측으로 73, 근원심측으로 72, #42 부위에 대해서는 협설측으로 70, 근원심측으로 73으로 나타났으며, 골융합이 안정적임을 확인하고 치유지대주(Healing abutment)를 체결하였다. 술 후 CBCT 및 치근단 방사선 촬영을 시행하였다(Fig. 4A~C).

2차 수술로부터 1개월 후 상부 보철물 제작을 위해 내원하여, Customized abutment(TiGEN Abutment, Megagen)를 제작 및 체결하였으며, 근원심 폭경을 고려한 결과 4-unit bridge로 디자인된 보철물을 장착하기로 계획하였다. 최종적으로 zirconia crown 으로 제작된 보철물을 장착하였다. 최종 보철물을 장착하기 전 ISQ 측정 시행하였으며, #32, 42 두 부위에서 모두 70이상의 안정적인 수치가 나타났다. 보철물 장착 후 1개월, 3개월 그리고 1년 째 임상적 및 방사선학적 경과 관찰 한 결과, 임플란트는 염증소견과 추가적인 골 소실 없이 안정적으로 유지되고 있었으며, 환자의 불편감은 없었다. 방사선학적 평가를 통해 골 소실 없이 최적의 위치에 임플란트가 식립되었으며, 상부 보철물 또한 안정적으로 위치 및 기능하고 있음을 알 수 있었다(Fig. 5A~F).

2. 증례 2

50세 남자 환자가 하악 중절치(#31, 41)의 동요도와 불편감을 주소로 내원하였다. 특이할 만한 전신적 병력으로는 B형간염이 있었으나, 약은 복용하지 않고 있었다. 임상 검사 및 방사선 검사 시 하악 중절치(#31, 41)가 3도의 동요도를 보이고, 치근 주위 근단부까지의 치석 침착과 8mm 이상의 치주낭 깊이 및 치조골 파괴가 관찰되었다. 전반적 만성 치주염으로

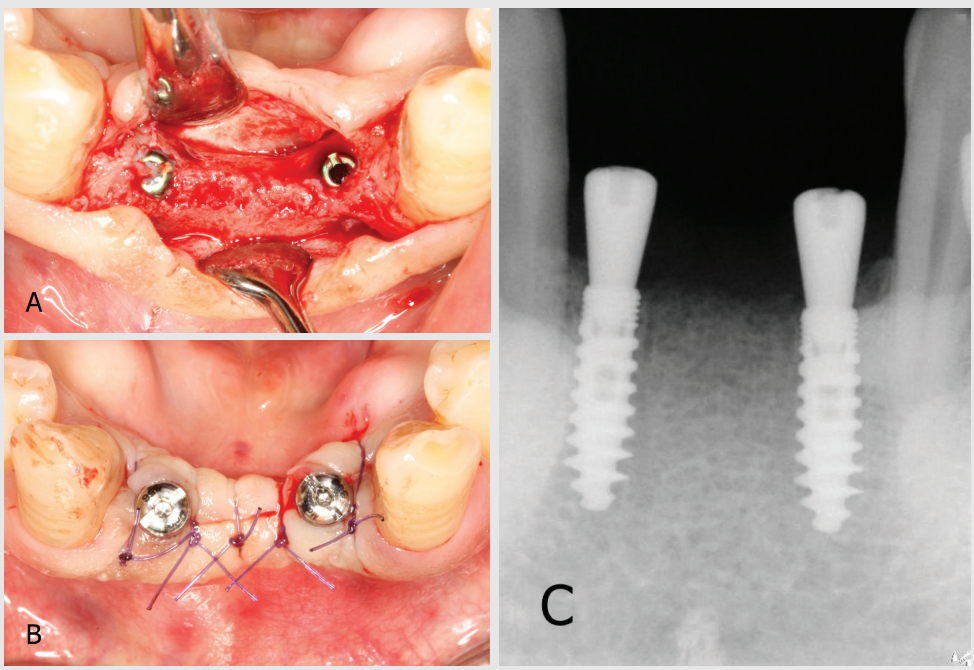

Fig. 4. (A) 2nd surgery was performed at 3 months after implant placement. The surgical site was maintained well without crestal bone loss. (B) A Healing abutment was placed and the surgical site was sutured well. (C) After the 2nd surgery, peri-apical x-ray was taken.

Fig. 5. (A) Clinical photograph on the labial view after cementation of the final implant prosthesis. (B, C) CBCT coronal view after cementation of final implant prosthesis. (D, E, F) Clinical photographs and radiographs at 1-year follow-up check. The surgical site was well maintained without inflammatory findings or clinical abnormalities.

진단하고, 하악 전치부 해당 치아의 예후가 불량할 것으로 평가되어 발치 하였으며, 잔존 치아에 대해서는 일차적 치주치료를 시행하였다.

발치 시행 약 3개월 후 연조직의 치유는 잘 이루어졌으나, 방사선학적 평가 시 수직적 및 수평적 골소실을 나타내어 하악 중절치 부위에 대해 새로운 형태의 임플란트 식립을 계획하였다. 또한, 협설적으로 좁은 치조골의 적절한 부위에 골이식 없이 임플란트를 식립하기 위해 진단 프로그램(R2GATE diagnostic software, Megagen)을 통해 술전에 임플란트 식립 위치를 계획하였다(Fig. 6A~D).

임플란트 식립을 위해 양측 인접치를 포함한 무치악

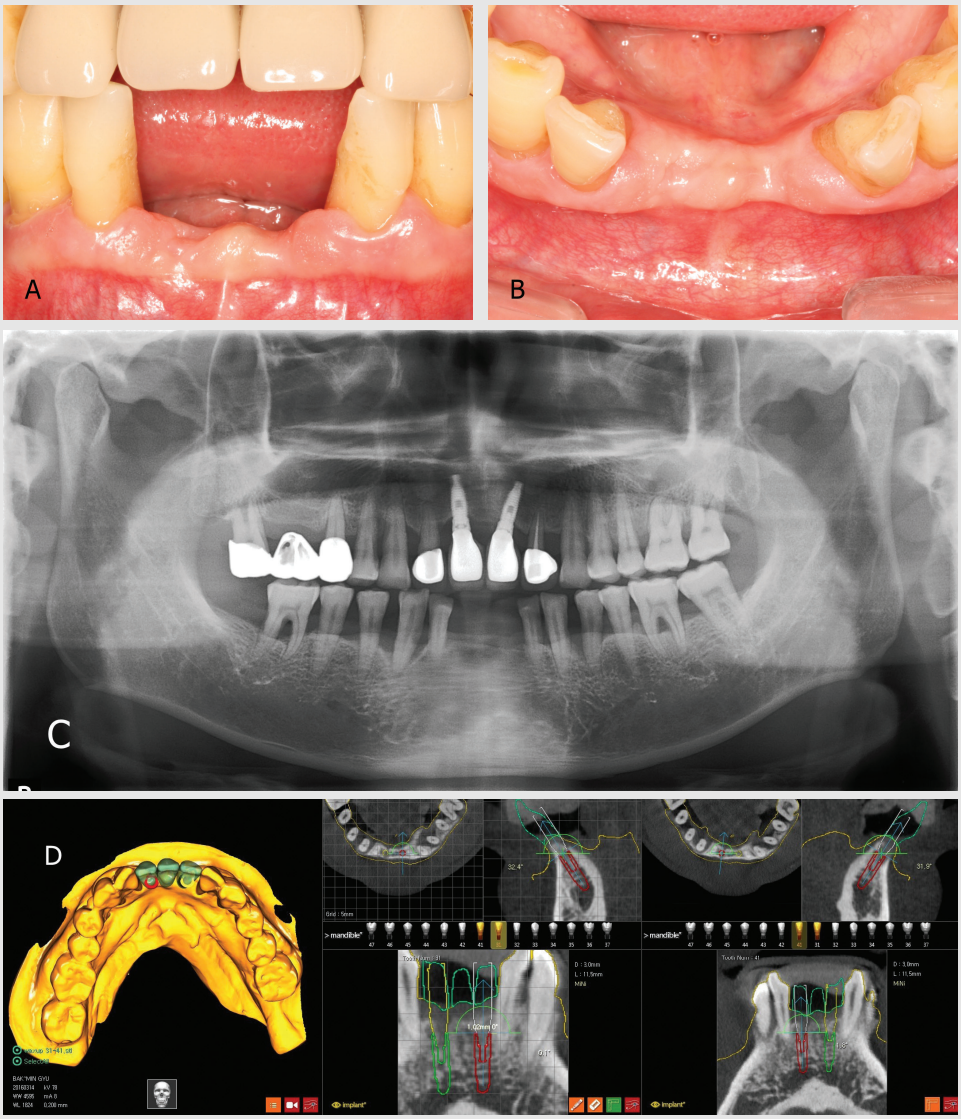

Fig. 6. (A) Three months after the extraction, preoperative photographs at labial view before implant placement. (B) 3 months after the extraction, preoperative photographs at occlusal view before implant placement. (C) Radiograph 3 months after #31, 41 tooth extraction. (D) Megagen R2GATE diagnostic software allows planning for optimal implant positioning.

부위에 치조정 및 열구내 절개 시행 후, 전층 판막 거상하였다. R2GATE Surgical Stent를 위치시킨 후 R2GATE universal kit를 이용하여 #31 부위는 2.8 x 10.0mm까지 drilling 후 최종적으로 직경 3.5 mm tap drill을 이용하여 tapping을 시행하였다. #41 부위 또한 같은 kit 이용하여 2.8 x 11.5mm까지 drilling 후 최종적으로 직경 3.5 mm tapping을 시행하였다. #31 부위 3.5 x 10mm, #41 부위 3.5 x 11.5mm(ThinRidge™, Megagen) 식립하였다. 임플란트 식립 부위에서 열개 및 천공은 관찰되지 않았으며, 골이식 또한 필요하지 않았다. 식립 직후 Osstell mentor를 사용하여 ISQ 측정 시에 #31 부위에 대해서는 협설측으로 61, 근원심측으로 60, #41 부위에 대해서는 협설측으로 61, 근원심측

으로 60의 수치가 측정되었다. 임플란트 식립 후 판막을 재위치 시켰으며, 4-0 흡수성 단일 섬유 봉합사(Glyconate Monofilament, Monosyn®, B. Braun)로 봉합 시행하였고, 10일 후 발사 시행하였다. 수술 직후 해당부위에 대해서 Cone-beam CT(CBCT) 및 치근단 방사선 촬영을 시행하였다(Fig. 7A~H).

임플란트 식립 3개월 후 2차 수술을 시행하였고, ISQ 측정결과 #31 부위에 대해서는 협설측 및 근원심측으로 71을 나타냈으며, #41 부위에 대해서는 협설측으로 67, 근원심측으로 71을 나타내어 일차 수술 때보다 더 높은 수치임을 확인하고 치유지대주(Healing abutment)를 체결하였다. 술 후 CBCT 및 치근단 방사선 촬영을 시행하였다(Fig. 8A~C).

2차 수술로부터 1개월 후 상부 보철물 제작을 위해 내원하여, Customized abutment(TiGEN Abutment, Megagen) 제작 및 체결하였으며, 근원심 폭경을 고려한 결과 3-unit bridge로 디자인된 보철물을 장착하기로 계획하였다. 최종적으로 zirconia crown 으로 제작된 보철물을 장착하였다. 최종 보철물 장착 전 ISQ 측정 시 #31, 41 두 부위에서 모두 70이상으로 안정적인 수치가 나타났다. 보철물 장착 후 1개월, 3개월 그리고 1년 째 임상적 및 방사선학적 경과 관찰한 결과, 임플란트는 염증 소견과 추가적인 골소실 없이 안정적으로 유지되고 있었으며, 환자의 불편감은 없었다. 방사선학적 평가를 통해 골소실 없이 최적의 위치에 임플란트가 식립되어 있으며, 상부 보철물 또한 안정적으로 위치 및 기능하고 있음을 알 수 있었다(Fig. 9A~E).

Ⅲ. 고찰

단폭경임플란트는 수평적으로 골 흡수된 치조제에서 골 이식 없이 임플란트를 식립할 수 있는 하나의 방법으로 생각해 볼 수 있다.

임플란트 디자인은 임플란트 식립 시 초기고정과 골융합(Osseointegration) 후 부하가 가해지는 동안 치조정 골의 안정성에 영향을 주는 요소로 임플란트의 전반적인 성공에 기여한다[15]. 임플란트 디자인에 대한 연구는 상부 디자인에 주목해왔다[16, 17]. 임플란트 변연골은 임플란트의 장기적 안정성을 판단하는 중요한 기준으로 임플란트 주위염이 시작되는 부분이기도 하다. 상부디자인의 변형은 결국 변연골의 소실을 막거나 최소화하기 위한 노력이라고 할 수 있다. 상부에 미세나사선을 도입한 임플란트에 대한 이전의 연구들에서 상부 미세나사선의 존재가 낮은 변연골 흡수를 보이고 안정된 골융합을 얻고 하중시 스트레스를 잘 분산하는데 기여한다고 보고하였다[16, 18, 19].

본 증례에 사용된 단폭경임플란트는 현재 많이 사용되는 치근형 디자인이 아닌 사다리꼴 형태이다. 이전의 연구들에서 상부 디자인의 변경에 주목하였다면 본 증례에 사용된 임플란트는 임플란트 전체 디자인의 변경과 상부 미세나사선을 도입한 새로운 형태이다.

단폭경임플란트의 디자인은 다음과 같다. 육안으로 보았을 때 치근형태의 임플란트 중심체에 하방으로 갈수록 길어지는 나사선의 형태가 나타나기 때문에 전반적으로는 사다리꼴 형태의 디자인을 갖추게 된다. 이 디자인은 크게 미세 나사선을 지닌 상부와 하부 거대나사선 부분으로 나눠진다. 또한 거대나사선은 나선형의 나사선모양을 가지고 있으며, 임플란트 하부로 진행할수록 높이가 증가하는 거대 나사선 때문에 이 단폭경임플란트는 사다리꼴 형태를 보이게 된다.

사다리꼴형 디자인의 단폭경임플란트는 수평적으로 흡수된 무치악 치조제를 최소한의 골재생술 또는 골재생술 없이 수복하기 위해 고안된 임플란트로 거대 나사선의 도입은 이전의 단폭경임플란트의 단점으로 지적되었던 상대적으로 낮은 기능적 골 접촉면적을 증가시키기 위한 디자인이다. 이전 성견에서 연구는 새로운 사다리꼴형 단폭경임플란트의 골융합이 치근형 임

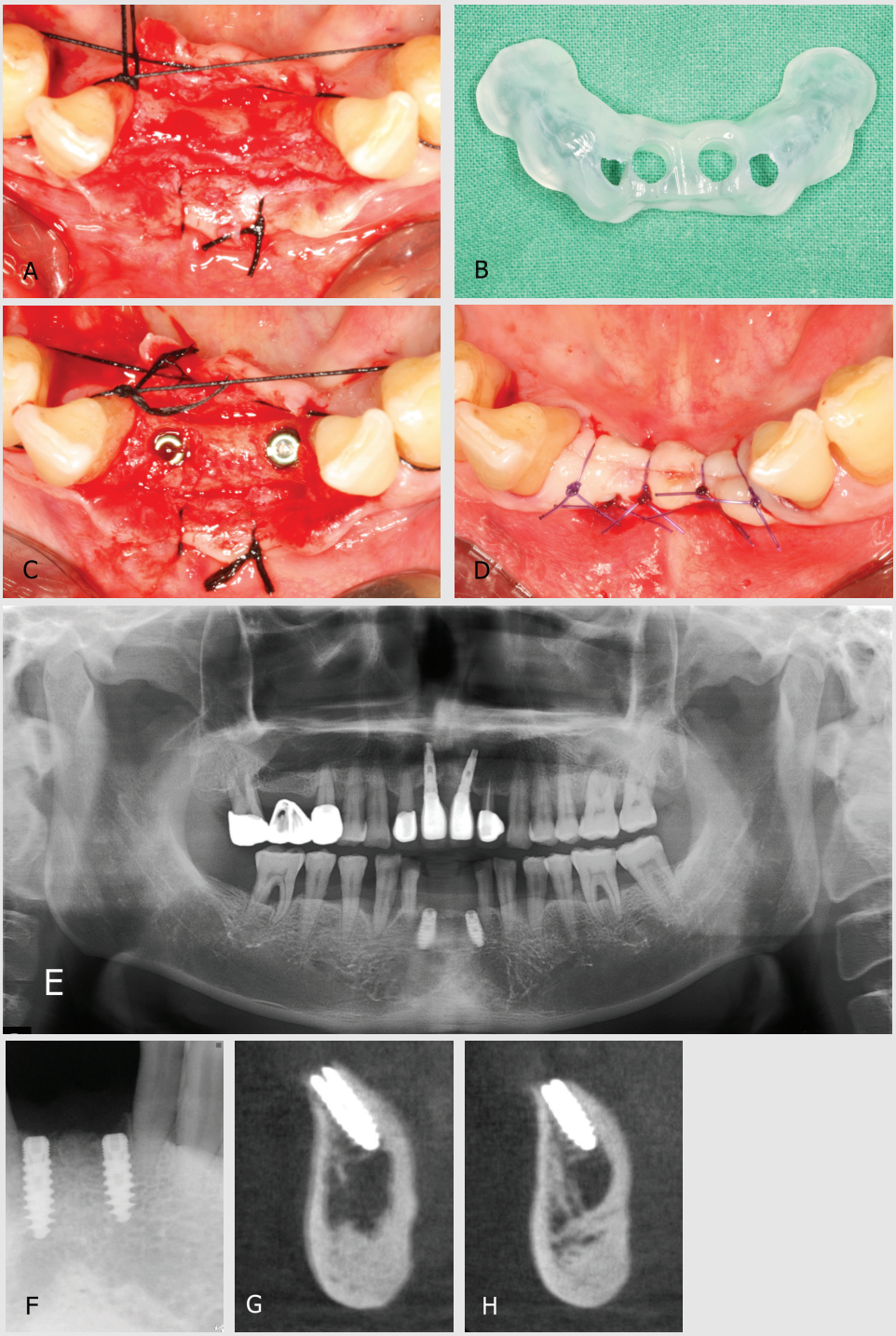

Fig. 7. (A) Crestal and sulcular incisions were made and buccolingual dimesion on surgical site was measured through flap elevation. (B) Prefabricated Megagen R2GATE surgical stent. (C) After implant placement on #31(ø 3.5 X 10mm, ThinRidge™) and #41(ø 3.5 X 11.5mm, ThinRidge™). No buccal dehiscence and fenestration defect on implanted area. (D) The surgical site was sutured well. (E, F, G, H) Radiograph after implant placement on #31, 41. Panoramic view, peri-apical x-ray and CBCT coronal view.

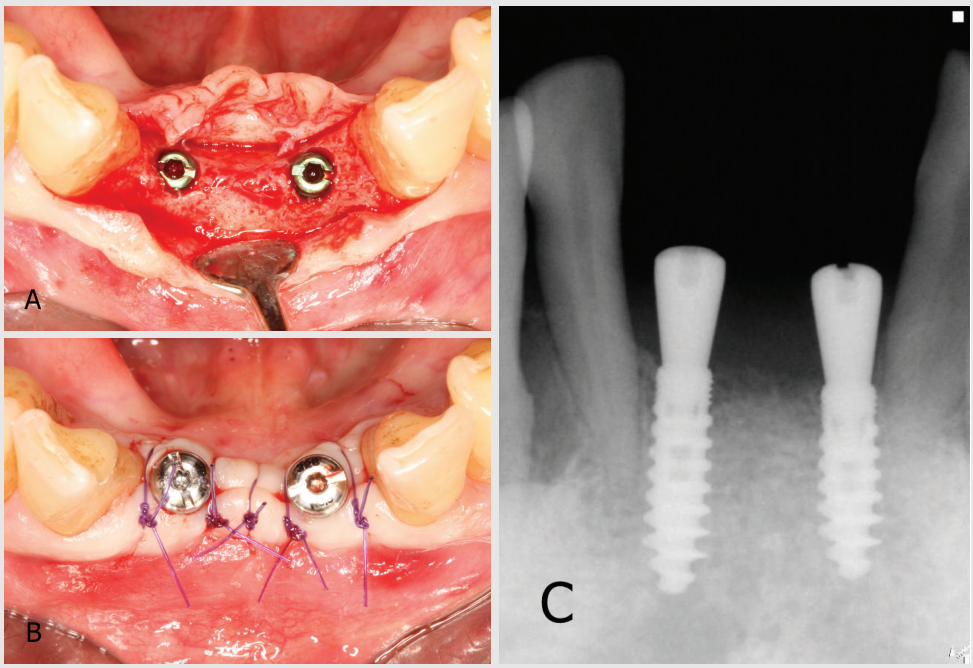

Fig. 8. (A) 2nd surgery was performed at 3 months after implant placement. The surgical site was maintained well without crestal bone loss. (B) A Healing abutment was placed and the surgical site was sutured well. (C) After the 2nd surgery, peri-apical x-ray was taken.

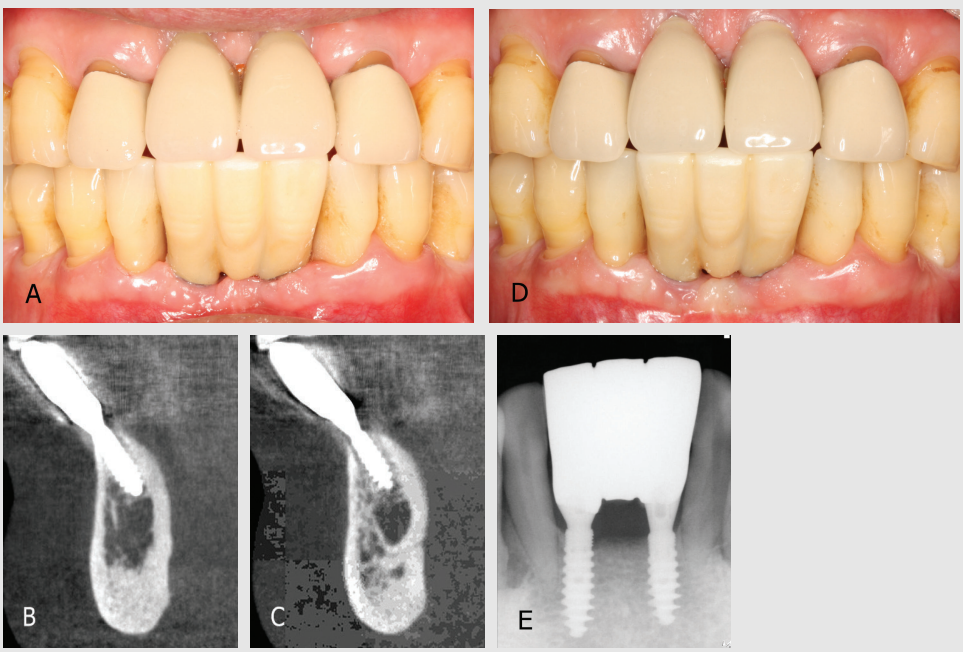

Fig. 9. (A) Clinical photograph on the labial view after cementation of the final implant prosthesis. (B, C) CBCT coronal view after cementation of final implant prosthesis. (D, E) Clinical photographs and radiographs at 1-year follow-up check. The surgical site was well maintained without inflammatory findings or clinical abnormalities.

플란트의 골융합과 비교할만큼 안정적이었고, 상부에 첨가된 미세나사선은 임플란트 계면접촉의 향상에는 기여하지 못했으나 초기 안정성을 향상시켰다고 보고하였다[13, 14].

이 증례에 사용된 단폭경임플란트 표면처리 방식은 샌드블라스팅(Sandblasting)과 산부식(Acid etching)으로 인해 거칠어진 표면에 나노입자의 칼슘이온을 침착시킨 표면을 가지고 있으며, 이전의 연구들에서도 보고된 바와 같이 안정적이고 높은 수준의 골융합을 이루는 것으로 알려져 있다[20, 21].

본 증례에서 사다리꼴형 디자인을 가지는 단폭경임플란트를 하악 전치부에 적용 후 골과 임플란트 계면의 단단함(stiffness)의 정도를 알 수 있는 Resonance frequency analysis(RFA)를 일차수술 후, 이차수술 후, 그리고 상부 보철물 장착 시 시행하여 ISQ 값이 55~80 사이에 분포하고 일차 수술 이후 보철물 장착 시까지 수치가 상승함을 보여 치조골과 임플란트의 결합력이 안정적으로 증가됨을 보였다. 임상 단계마다 촬영한 방사선 사진을 통해 변연골이 안정적으로 유지됨을 확인하였고, 구강내 임상적 평가를 통해 1년의 관찰 기간 동안 임플란트 주위 조직이 염증증상 없이, 안정화 되어 있음을 확인할 수 있었다.

기본적으로, 임플란트는 생물학적, 기능적, 심미적 부분을 고려한 이상적 위치에 식립하여야 한다. 이상적인 위치에 식립하지 못한 임플란트는 angled abutment를 사용하거나, 추가적인 보철방식을 이용하여 수복할 수 있으나, 임플란트 보철물에 가해지는 임플란트 장축을 벗어난 응력은 보철적 합병증과 결국 임플란트 파절로 이어질 수 있다[22].

Surgical guide는 최종 보철물을 고려하여 임플란트 식립 위치를 정하는데 효과적인 도움을 주고 이는 최종 보철물이 심미적이고 적절한 외형을 가질 수 있게 한다[23]. 이런 개념을 바탕으로 한 것이 computer-guided implant surgery로 현재 다양한 임상적 상황에서 사용되고 있으며, 95%이상의 높은 임플란트 생존율을 보이고 있다[24~26]. 하지만 computer-guided implant surgery는 단점 역시 존재하는데 장치가 가지는 부정확성에 의해 오류가 발생할 수 있고, 잔존 치아가 적거나 연조직을 통해 지지를 얻는 경우, 장치의 안정성이 떨어진다. 또한 술자의 learning curve가 존재하여 surgical guide에 대한 술자의 경험 부족은 부정확한 임플란트 식립으로 이어질 수 있다[25, 27].

그렇지만, 컴퓨터 소프트웨어를 이용한 임플란트 진단 과정과 수술 가이드 제작 과정에서, 증례별 고려사항들을 숙지하여, 오차의 발생을 최소한으로 할 수 있는 세심한 진행이 동반된다면 임플란트 수술 및 수복 과정이 술자나 환자 모두에게 편리함을 제공해 줄 수 있을 것이다[28].

본 증례에서는 CBCT와 석고 모형을 스캔한 디지털 데이터를 컴퓨터 소프트웨어를 사용하여 중첩하였다. 중첩된 최종 데이터를 바탕으로 상부 보철물과 잔존 치조골의 형태와 질을 고려한 임플란트 위치를 지정한 뒤 guide surgery를 위한 surgical stent (R2GATE, Megagen)를 만들었다. 수술시 surgical stent를 이용하여 하악 전치부의 좁은 치조제에서 임플란트를 이상적인 위치에 식립할 수 있었다.

본 증례에서는 경과 관찰기간이 짧아 향후 추가적인 장기간의 경과 관찰 연구가 요구되며, 개발된 임플란트의 디자인 자체가 가지는 한계로 인해 구치부에서는 식립할 수 없다는 한계점이 존재한다. 그리고 본 보고에서는 임상적 및 방사선한적 평가만을 통해 임플란트 식립 이후 치조정 부위 변연골 흡수가 적고 임플란트 주위 연조직의 염증소견이 없었다고 하였지만, 보다 정확한 평가인 조직학적 소견이나 조직계측학적 평가는 임상적으로 시행할 수 없는 추가적인 한계점이 있었다.

Ⅳ. 결론

본 증례들에서는 골 폭이 좁은 하악 전치부 부위에 대하여 골이식 없이 computer-guided implant surgery를 이용해 새로운 디자인의 임플란트 식립을 시행하였다. 그 결과 임상적으로 큰 불편감 없이 심미적이고 기능적인 임플란트 치료가 가능하였고, 12개월의 경과 관찰 기간 동안 큰 이상없이 유지될 수 있었다. Computer-guided implant surgery를 이용하여 상부 보철물을 고려한 최적의 위치에 임플란트가 식립될 수 있었고 단폭경임플란트의 식립은 위축된 치조제의 외형을 고려한 덜 침습적인 치료방법이 될 수 있었다. 이 모든 과정을 통해 수술 시 외상을 줄이고 수술시간과 총 치료기간을 줄여 주어 환자에게 더 편안한 치료를 제공할 수 있었다.

참 고 문 헌

1. Adell R, Eriksson B, Lekholm U, Branemark P-I, Jemt T. A long-term follow-up study of osseointegrated implants in the treatment of totally edentulous jaws. International Journal of Oral & Maxillofacial Implants 1990; Apr:347-359
2. Branemark P-I, Breine U, Adell R, Hansson B, Lindstrom J, Ohlsson A. Intra-osseous anchorage of dental prostheses: I. Experimental studies. Scandinavian journal of plastic and reconstructive surgery 1969;3:81-100.
3. Lee JS, Kim HM, Kim CS, Choi SH, Chai JK, Jung UW. Long-term retrospective study of narrow implants for fixed dental prostheses. Clinical oral implants research 2013;24:847-852.
4. Merheb J, Quirynen M, Teughels W. Critical buccal bone dimensions along implants. Periodontology 2000 2014;66:97-105.
5. Fu J-H, Wang H-L. Horizontal bone augmentation: the decision tree. International Journal of Periodontics & Restorative Dentistry 2011;3:428-436
6. Zinsli B, Sagesser T, Mericske E, Mericske-Stern R. Clinical evaluation of small-diameter ITI implants: a prospective study. International Journal of Oral & Maxillofacial Implants 2004;19:92-99
7. Ar‹san V, Bolukbas‹ N, Ersanl‹ S, Ozdemir T. Evaluation of 316 narrow diameter implants followed for 5-10 years: a clinical and radiographic retrospective study. Clinical oral implants research 2010;21:296-307.
8. Buser D, Arx T. Surgical procedures in partially edentulous patients with ITI implants. Clinical Oral Implants Research 2000;11:83-100.
9. Romeo E, Lops D, Amorfini L, Chiapasco M, Ghisolfi M, Vogel G. Clinical and radiographic evaluation of small?diameter (3.3-mm) implants followed for 1-7 years: a longitudinal study. Clinical oral implants research 2006;17:139-148.
10. Anchieta RB, Baldassarri M, Guastaldi F, et al. Mechanical property assessment of bone healing around a titanium-zirconium alloy dental implant. Clinical implant dentistry and related research 2014;16:913-919.
11. Kobayashi E, Matsumoto S, Yoneyama T, Hamanaka H. Mechanical properties of the binary

참 고 문 헌

titanium-zirconium alloys and their potential for biomedical materials. Journal of Biomedical Materials Research Part A 1995;29:943-950.

12. Thoma DS, Jones AA, Dard M, Grize L, Obrecht M, Cochran DL. Tissue integration of a new titanium?zirconium dental implant: a comparative histologic and radiographic study in the canine. Journal of periodontology 2011;82:1453-1461.
13. Chang Y-Y, Kim S-H, Park K-O, Yun J-H. Evaluation of a Reverse-Tapered Design on the Osseointegration of Narrow-Diameter Implants in Beagle Dogs: A Pilot Study. The International journal of oral & maxillofacial implants 2016;31:611-620.
14. Chang YY, Kim SH, Park KO, Yun JH. Effect of microthreads on coronal bone healing of narrow?diameter implants with reverse?tapered design in beagle dogs. Clinical Oral Implants Research 2017;31:611-620
15. Abuhussein H, Pagni G, Rebaudi A, Wang HL. The effect of thread pattern upon implant osseointegration. Clinical oral implants research 2010;21:129-136.
16. Abrahamsson I, Berglundh T. Tissue characteristics at microthreaded implants: an experimental study in dogs. Clinical implant dentistry and related research 2006;8:107-113.
17. Hansson S. The implant neck: smooth or provided with retention elements. A biomechanical approach. Clinical oral implants research 1999;10:394-405.
18. Hudieb MI, Wakabayashi N, Kasugai S. Magnitude and direction of mechanical stress at the osseointegrated interface of the microthread implant. Journal of periodontology 2011;82:1061-1070.
19. Bratu EA, Tandlich M, Shapira L. A rough surface implant neck with microthreads reduces the amount of marginal bone loss: a prospective clinical study. Clinical oral implants research 2009;20:827-832.
20. Park J-W, Park K-B, Suh J-Y. Effects of calcium ion incorporation on bone healing of Ti6Al4V alloy implants in rabbit tibiae. Biomaterials 2007;28:3306-3313.
21. Suh JY, Jeung OC, Choi BJ, Park JW. Effects of a novel calcium titanate coating on the osseointegration of blasted endosseous implants in rabbit tibiae. Clinical oral implants research 2007;18:362-369.
22. Balubi TJ. An analysis and management of fractured implants: a clinical report. Int J Oral Maxillofac Implants 1996;11:660-666
23. Becker CM, Kaiser DA. Surgical guide for dental implant placement. The Journal of prosthetic dentistry 2000;83:248-251.
24. Jung RE, Schneider D, Ganeles J, et al. Computer technology applications in surgical implant dentistry: a systematic review. Int J Oral Maxillofac Implants 2009;24:92-109.
25. Moraschini V, Velloso G, Luz D, Barboza EP. Implant survival rates, marginal bone level changes, and complications in full-mouth rehabilitation with flapless computer-guided surgery: a systematic review and meta-analysis. International journal of oral and maxillofacial surgery 2015;44:892-901.
26. Tahmaseb A, Wismeijer D, Coucke W, Derksen W. Computer technology applications in surgical implant dentistry: a systematic review. International Journal of Oral & Maxillofacial Implants 2014;29:25-42
27. Cassetta M, Di Mambro A, Giansanti M, Stefanelli L, Cavallini C. The intrinsic error of a stereolithographic surgical template in implant guided surgery. International journal of oral and maxillofacial surgery 2013;42:264-275.
28. 김종은, 김남훈, 박지현, 심준성. 임플란트 가이드 수술을 위한 Planning 방식에 대한 고찰. 대한치과의사협회지 2016;54:108-122.

임상가를 위한 특집

치매! 치과계의 새로운 과제(2)

1 이지나
: 삼킴(연하) 과정에 관련된 해부생리학적 고찰

2 소종섭, 고석민
: 섭식연하장애의 이해와 실제

삼킴(연하) 과정에 관련된 해부생리학적 고찰

컬럼비아 치과의원
이 지 나

ABSTRACT

Anatomy and physiology of swallowing process

Columbia Dental Clinic
Jina Lee, DDS, MA, PhD

Food intake and swallowing are complicated and intriguing series of movements involving voluntary and involuntary activities of cranial and spinal nerves and muscles. They have two most important functions, that is, food passage from the oral cavity to stomach and airway protection. Tongue, buccinators, and hyoid bone and its muscular attachments are anatomic structures for swallowing of special interests. The swallowing process of liquid is commonly divided into oral preparatory, oral propulsive, pharyngeal, and esophageal stages according to the location of the bolus. The movement of the food in the oral cavity and to the oropharynx differs between eating solid food and drinking liquid.

Key words : anatomic structures for swallowing, swallowing stages, tongue, buccinators, hyoid bone

Corresponding Author
이지나
E-mail : jinalinton@hotmail.net

서론

음식을 섭취하고 삼키는 것은 뇌신경들과 척수 신경, 근육들이 연관되어 수의적, 불수의적으로 일어나는 복잡하고 흥미로운 일련의 운동들이다. 이런 과정은 구강에서 위 까지 음식을 보내는 역할과 그 과정에서 기도를 보호하는 두 가지 중요한 기능을 가지고 있다. 혀, 협근, 설골과 설골에 부착된 여러 근육은 삼킴 과정에 중요한 해부학적 구조들이다. 액체를 삼키는 과정은 일반적으로 1) 구강기, 2) 인두기, 3) 식도기의 3단계로 설명된다. 고형 음식물을 삼키는 과정은 액체를 삼키는 과정과 다르다[1]. 정상적인 삼킴의 해부학적 이해가 삼킴장애를 연구하는 기본이 된다.

정상적인 삼킴

삼킴은 복잡, 미묘한 현상이며, 의지적인 동작과 반사적, 혹은 자율적인 동작이 혼합적으로 일어난다. 하루에 총 연하 회수는 평균적으로 약 600회 이다. 그중 200번이 먹고 마시는 동안 일어나고, 깨어있는 동안 음식 없이 하는 '마른 삼킴'(empty swallow, 주로 입에서 타액을 제거하는 것) 의 회수는 350번, 잠자는 동안에 50번 정도 일어난다.

공기는 비강, 비 인두(nasopharynx), 후두를 통과하여 기관지를 거쳐 폐로 전달된다. 음식과 액체는 구강을 통해 뒤로 넘어가서 공통 통로인 구강 인두(oropharynx)에서 공기의 흐름과 통합되었다가 후두 인두(laryngopharynx)에서 후두개(epiglottis)에 의해 다시 분리된다(그림 1). 후두개는 설골(hyoid)에 연결되어 있는 부드러운 연골 구조로서 음식과 액체가 전방의 기도로 내려가지 않게 분리막 역할을 하여 뒤쪽의 식도를 거쳐 위로 내려가게 한다. 후두개 이외에 입술, 연구개, 성대, 상부식도 괄약근의 다섯개 닫는 장치가 삼킴에 관여하고 있다.

삼킴에 관련된 주요 해부학적 구조물

삼킴에 관련된 해부학적 구조물들은 구강, 인두, 후두 및 식도에 있는 55개의 근육, 6개의 두개골 신경(제5, 7, 9,10, 11, 12번), 2개의 경추 신경뿌리 및 중추 신경계 내 연하센터 등이 있다(표 1).

협근(buccinator muscle)

협근은 저작근들 안쪽 깊숙히 위치해 있으며, 음식물을 뺨에 압착시키거나 치아 위로 올리고, 뺨을 팽팽하게 유지시켜 음식물이 혀에 의해 밀려나오게도 하고 공기가 밀려나오게도 한다[2]. 즉 혀와 협근의 상호작용은 음식물을 반복적으로 교합면위에 올려놓아 저작을 돕는다. 협근은 협인두근막(buccopharyngeal fascia)과 볼지방체(buccal fat pad)로 덮혀있고, 이하선관(parotid duct)이 관통해 간다(그림 2).

섭식.연하 과정은 음식물을 인지하고 저작하여 식괴를 형성한 후 삼키는 과정을 포함하며, 1) 인지기, 2) 준비기, 3) 구강기, 4) 인두 준비기, 5) 인두기, 6) 식도기의 6단계로 나뉜다. 삼킴의 과정은 1) 구강기, 2) 인두기, 3) 식도기의 3단계로도 나뉜다. 섭식.연하 과정의 준비기와 구강기에서 협근의 대표적인 움직임은 이하선관을 조였다가 펴주었다가 하면서 침샘의 분비를 촉진하는 역할, 혀와 협동하여 음식을 치아위에 올려주는 두가지가 있다.

혀(tongue)

혀는 설골에 부착되어 있으며 자유자재로 움직이는 전방부는 구강과, 움직임이 적은 후방부는 인두와 접

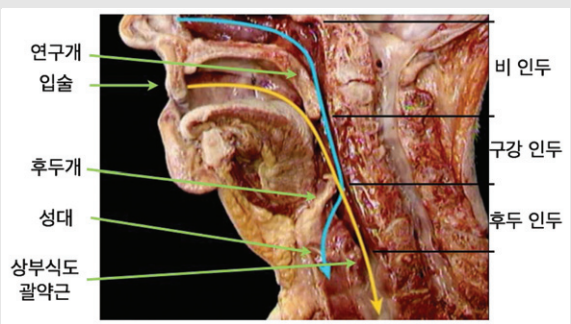

그림 1. 삼킴과 관련된 해부학 구조의 단면도

표 1. Innervation of major muscles related to swallowing

Cranial nerves	Muscles
Trigeminal Nerve (V)	Masticatory muscles Mylohyoid Tensor veli palatini Anterior belly of digastics
Facial Nerve (VII)	Facial muscle Stylohyoid Posterior belly of digastrics
Glossopharyngeal Nerve(IX)	Stylopharyngeus
Vagus Nerve(X)	Levator veli palatine Palatopharyngeus Salpingopharyneus Intrinsic laryngeal muscles Cricopharyngeus Pharyngeal constrictors
Hypoglossal Nerve (XII)	Intrinsic tongue muscles Hyoglossus Geniohyoid Genioglssus Styloglossus Thyrohyoid

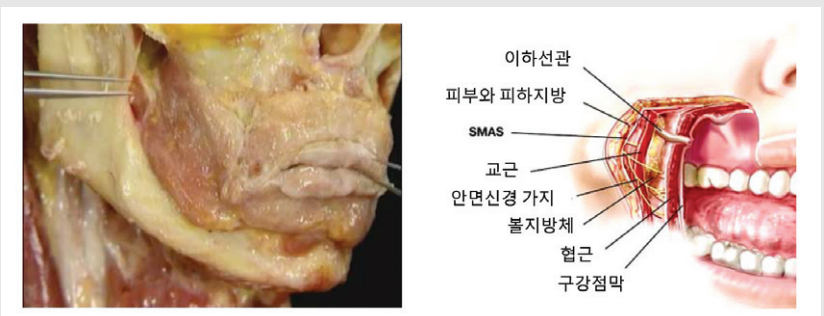

그림 2. 협근은 상하악 치조골에서 기시하기 때문에 볼에 공기를 넣거나 음식을 치아와 치조골쪽으로 밀어붙이는 역할을 하기에 적합하다. 또 수축과 이완의 주기적 반복은 협근을 관통하는 이하선에서 침을 분비하게 한다.

해 있다. 턱의 상하 움직임과 함께 혀도 전후, 상하로 움직인다[3~5]. 입을 크게 벌리면 혀는 최전하방으로 움직이고 입을 다물기 시작할때 뒤로 움직인다. 이런 혀의 움직임이 저작시 혀의 깨물림을 방지한다. 협근과 함께 음식을 치아 교합면에 올릴때 혀는 회전하면서 좌우로 움직인다. 이러한 다양하고 다각적인 혀의 움직임은 섭식, 연하 과정의 준비기, 구강기, 인두 준비기에 관여한다.

혀는 구강의 거의 전체를 채워서 측두방사선이나 MRI 영상에서 혀등이 경구개와 연구개에 닿고있는 것이 정상이다. 설소대 단축증이 있으면 혀의 자유로운 움직임이 방해를 받아 수유나 발음에 어려움이 발생하게 되는데 수술로 쉽게 해결된다. 그런데 혀의 움직임을 제한하는 원인은 설소대 만이 아니다. 그림 3-3에 예를 보면 흔히 보는 설소대 단축증이 아닌 다양한 형태의 혀유착증이 있다. 혀를 구성하는 여러 근

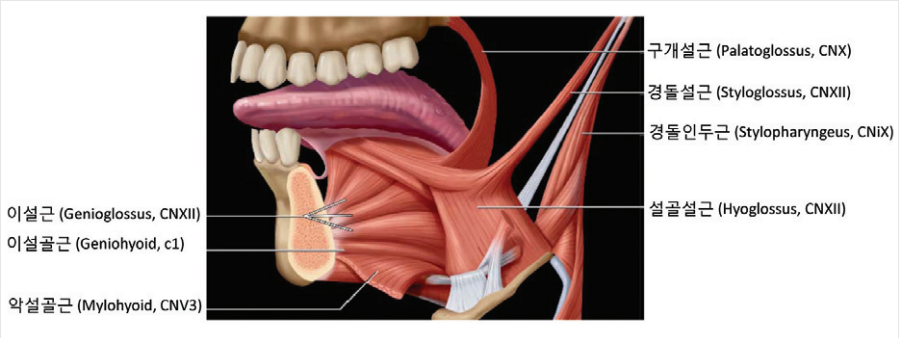

그림 3-1. 혀에는 내재적 근육외에 두개골, 상악골, 하악골, 설골에서 기시해서 혀에 도달하는 외재적 근육이 있다.

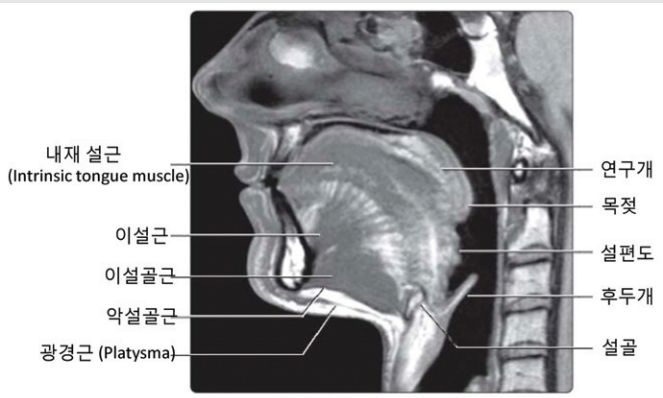

그림 3-2. 측면에서 관찰한 MRI 영상에 나타나는 삼킴과 관련된 구조들

그림 3-3. 설소대 단축증과 여러 형태의 혀 유착증의 예

육들이 원인이 되어 혀의 측면이나 등면에 보이는 비정상적인 주름골을 만들거나 혀의 긴장을 야기한다(그림 3-4). 이런 환자들의 경우 청년기에는 혀의 제한된 움직임을 다른 부위의 보상작용으로 생활할수 있으나 노년 시기에는 섭식, 연하 장애로 나타날수도 있다.

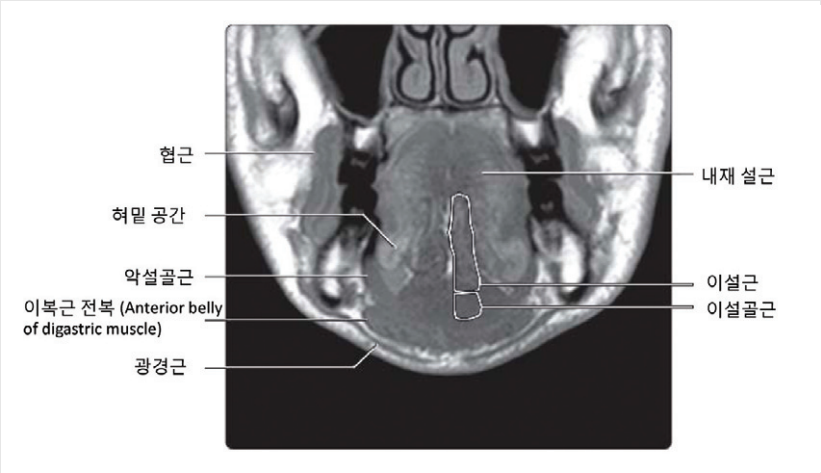

그림 3-4. 횡단면에서 관찰한 MRI 영상에 나타나는 삼킴과 관련된 구조들. 혀의 뒤쪽과 측면에 부착하는 근육들이 다양한 형태의 혀유착의 원인이 될수 있다.

설골(Hyoid bone)

설골은 삼킴과 관련된 근육과 인대를 제외하고는 다른 뼈와 연결되지 않은 유일한 뼈로 주요 기능은 앞쪽에 혀의 뿌리를 고정시키는 구조로서 혀의 움직임을 조정하는 역할, 뒤쪽으로는 하악골과 가장 큰 후두 연골인 성대 사이에 위치하면서 상부식도괄약근을 여는 역할과 후두개를 기울이는 역할은 하는것으로 알려져 있다.

삼킴과정에서 혀의 움직임과 턱의 움직임이 연결되어있고, 설골의 움직임은 혀의 움직임과 연결되어 있다. 가장 크게 턱이 벌어졌을때 혀와 설골이 가장 하방으로 이동해있고, 상하악이 가장 가까운 위치에 왔을때 혀와 설골은 최상방에 위치한다[6, 7].

설골은 처음에는 상방으로, 그후 전방으로, 그리고 원래의 자리로 곡선을 그리며 돌아온다는 주장과, 전상방으로 올라갔다가 제자리로 직선적인 움직임을 한다는 주장이 있다. 최근에는 초기에 후상방으로 올라갔다가 전상방으로 더 올라간 후 내려온다는 모델도 제시되었다(그림 4).

후두개는 설골과 갑상연골과 연결되어있다. 삼킴시 설골과 인두가 상방으로 올라가면서 후두개는 기도를 막는 효과를 가져온다. 신생아의 설골의 위치는 매우 높아서 연구개와 후두개가 거의 닿아있다(그림 5). 성장하면서 설골과 인두는 하방으로 위치하게되고 연구개와 후두개는 서로 닿지않게 된다. 노년기가 되면 설골의 위치는 청년기에서 보다 더 하방으로 내려가 있다. 노화로 인해 근육이 약화되고 설골의 움직임이 느려지는데 이동해야할 거리는 더 멀어져서 삼킴장애의 원인으로 작용할수도 있다.

삼킴의 단계

삼킴의 단계는 액체가 구강 인두의 감각신경을 자극하면서 반사적으로 시작되는 인두기를 포함해서 일반적으로 구강기, 인두기, 식도기의 세개의 단계로 구분되어왔다. 구강기는 다시 구강준비기와 구강운반기로 세분된다(그림 6).

액체를 삼킬때와는 달리 고형음식을 먹을때, 잘게 부숴지고 침에 적셔진 식괴가 구협을 넘어 구강인두에서도 만들어지기도 하고, 인두기가 바로 시작되지 않고 몇초간 지연되기도 한다. 또 이 과정 중에 구강에서

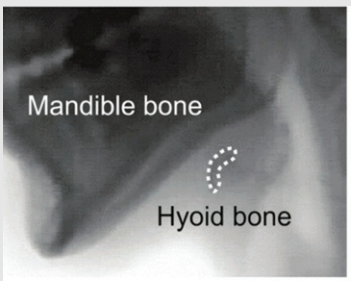

4-1. 삼킴 과정의 비디오 형광 투시 영상

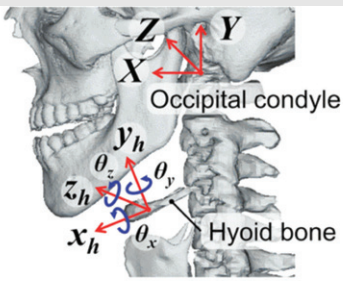

4-2. CT 영상과 설골 움직임의 영상

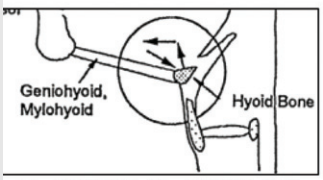

4-3. 삼각형(상, 전, 후하방) 운동 도식

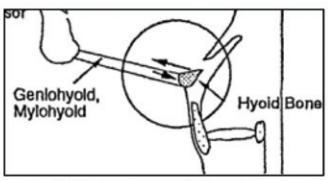

4-4. 직선(전, 후) 운동 도식

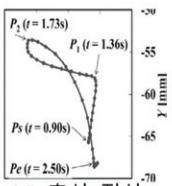

4-5. 후상, 전상, 후하방 운동 도식

그림 5. 신생아, 청년, 노년시기의 연구개(A)와 후두개(B)의 간격

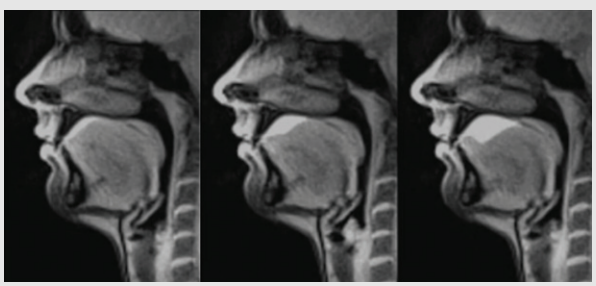

그림 6-1. 구강준비기. 액체가 혀의 앞면과 구개면 사이에 잡혀있는데, 액체가 새지않도록 혀의 앞과 뒷면이 구개에 밀착되어 있다.

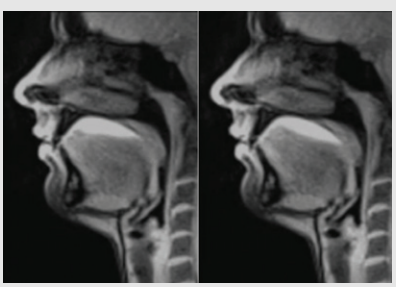

그림 6-2. 구강운반기. 혀의 앞이 상악전치 뒤편 구개를 밀면서 혀의 뒤는 구개에서 하방으로 떨어지면서, 액체는 구강에서 구협(fauces)을 통해 인두로 밀려간다.

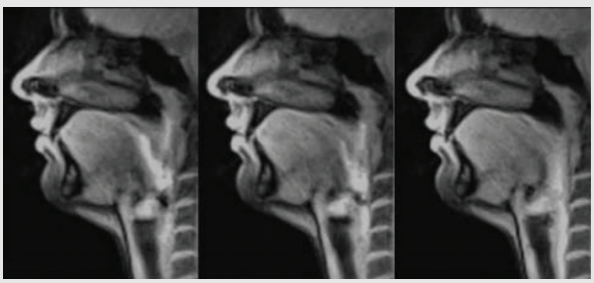

그림 6-3. 인두기. 연구개는 위로 들리면서 비강으로 음식이 넘어가지 않도록 비인두를 막고, 혀와 구개의 접촉면은 점점 뒤로 퍼지면서 액체를 1)인두쪽으로 짜낸다. 인두는 전상방으로 움직이고 후두개는 뒤쪽으로 기울어져 2)기도를 보호한다. 상부식도괄약근이 열리고, 설근(tongue base)이 뒤로 움직여 인두벽과 닿으려 한다. 인두벽은 상부에서 부터 아래쪽으로 진행되며 액체 주위에서 수축해 식도로 넘어가도록 한다. 인두기는 매우 빨리 일초 이내에 일어난다.

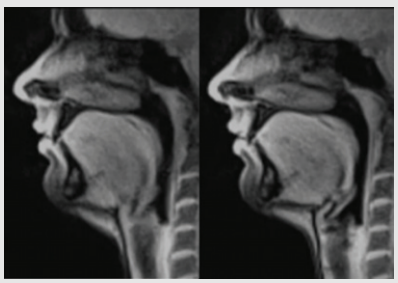

그림 6-4. 식도기. 상부식도괄약근이 열리고 음식이 식도로 들어가 통과하는 과정인데 이 괄약근의 이완은 1)윤상인두근(cricopharyngeous muscle)의 이완, 2)설골상근(suprahyoid muscles)과 갑상설골근(thyrohyoid muscles)의 수축으로 인한 설-후두의 전방이동, 3)식괴에 의한 압력에 의해 일어난다. 연구개가 제 위치로 내려오고, 인두와 후두도 다시 열린다. 액체가 지나간 후 상부식도괄약근이 원래의 닫힌 상태로 돌아가고, 식괴는 불수의적 연동운동에 의해 위로 들어가고, 하부식도괄약근은 긴장상태로 들어가서 음식이 식도로 역류되는 것을 막는다.

는 새로운 음식이 저작되기도 하고, 일부는 구강인두로 넘어가서 쌓이기도 한다. 이렇게 고형음식의 삼킴은 구강준비기, 구강추진기, 인두기가 동시에 나타나기도 하기 때문에 네단계모델(Four stage model)로 설명할수 없어서 추진모델(Processing model)로 설명한다(표 2).

표 2. 삼킴의 패러다임 변화

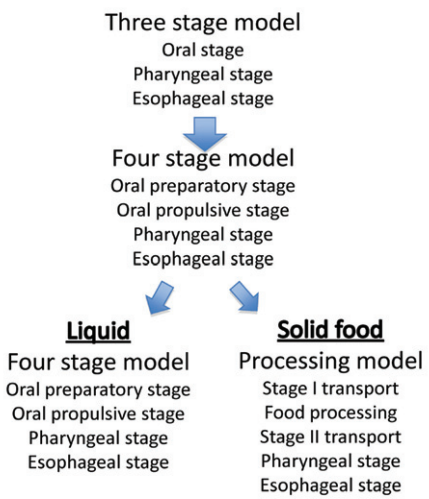

고형음식이나 고형과 액체를 같이 먹을때 일차운반기(Stage I transport) 에서 혀가 옆으로 돌면서 음식을 견치 후방 하악 치아들 교합면에 올린다. 식괴형성기(Food processing)에 삼키기에 적합한 형태가 될때까지 음식은 부수고 적시는 과정이 반복적으로 일어나는데, 이때 하악골, 혀, 협근, 연구개, 설골이 상호조정하면서 이 과정을 수행한다(그림 7). 액체삼킴 과정과는 달리 연구개와 혀는 목의 뒤쪽을 막지않고 열려있는 상태로 둔다. 이차운반기(Stage II transport)는 액체삼킴과 비슷하게 혀가 식괴를 구개에 대고 목쪽으로 밀어내 혀의 인두쪽 면과 후두개곡(Valleculae)에 쌓아 놓는 과정이며, 이때 아직 구강에 음식이 남아있으면 식괴형성이 동시에 일어난다. 식괴가 구강인두에 쌓였다가 인두기로 이행되는 시간은 '순간' 에서 10초까지 걸릴수 있다.

이상 정상적인 성인에서 일어나는 연하 과정에 관련된 해부학적 구조물과 그 생리적 역할을 간단히 정리해보았다.

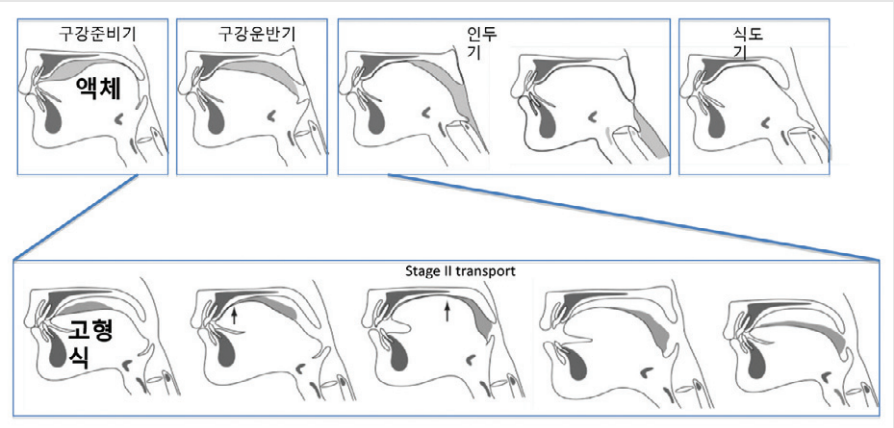

그림 7. 액체의 네단계 삼킴모델(Four stage model)과 고형음식의 추진모델(Processing model) 중 Stage II transport의 비교

참 고 문 헌

1. Palmer JB, Monahan DM, Matsuo K. Innervation of major muscles related to swallowing. Rehabilitation of Patients with Swallowing Disorders. In: Braddom R (Ed): Physical Medicine and Rehabilitation. Philadelphia: Elsevier, 2006, pp. 597-616.
2. Matarasso A. Managing the Buccal Fat Pad. Aesth Surg J 2006;26(3):330?336
3. Palmer JB, Hiiemae KM, Liu J. Tongue-jaw linkages in human feeding: a preliminary videofluorographic study. Arch Oral Biol. 1997;42(6):429?441.
4. Mioche L, Hiiemae KM, Palmer JB. A postero-anterior videofluorographic study of the intra-oral management of food in man. Arch Oral Biol. 2002 Apr;47(4):267?280.
5. Tongue, Hamsberger HR, Auvenshine RC, Pettit NJ: S Tamimi D, Hatcher D: Secion 2: Anatomy in temporomandibular joint, Specialty imaging: pp.120-123.
6. Kendall KA, Leonard RJ. Hyoid Movement during swallowing in older patients with dysphagia. Arch Otolaryngol Head Neck Surg. 2001;127(10):1224-1229.
7. Ishida R, Palmer JB, Hiiemae KM. Hyoid motion during swallowing: factors affecting forward and upward displacement. Dysphagia. 2002;17(4):262-72.

섭식연하장애의 이해와 실제

대한노년치의학회
소 종 섭, 고 석 민

ABSTRACT

Understanding and Practice of Eating-Swallowing Disorder

The Korean Academy of Geriatric Dentistry
Jong-Seob So, Sok-Min Ko

Eating-swallowing disorder (dysphagia) is a very important functional problem for the elderly, and it has a significant impact on the quality of their life. Because the eating and swallowing processes are affected by oral tissues including teeth, tongue, and oral muscles, it is natural that the dentist as a specialist in oro-facial region, intervenes in the diagnosis and treatment of the disorder. Nevertheless, Korean dentists still lack interest and understanding of dysphagia. In aged society, it is necessary that the dentists understand the functional disorders as well as oral diseases. The purpose of this study is to introduce the evaluation and treatment methods of eating and swallowing functional disorders in order to cope with eating-swallowing disordered patients who are frequently encountered in aged society.

Key words : Eating-Swallowing Disorder, Dysphagia, Functional Disorder, Aged Society

Corresponding Author
Sok-Min Ko, DDS, PhD.
Yeongtong Bestden Dental Clinic,
1569 Bongyeong-ro, Yeongtong-go, Suwon-si, 16703, Republic of Korea.
Phone : +82-31-273-3600, Fax : +82-31-273-7900, E-mail : shugoi@hanmail.net

Ⅰ. 서론

입으로 먹는 행위는 (1)음식물을 먹을 수 있는지 눈으로 판단하고 (2)입에 넣어 잘게 부숴 덩어리를 만들고 (3)목뒤로 음식물 덩어리를 삼키고 (4)더 깊은 식도 쪽으로 보내고 (5)위장에 넘기는 5단계로 나누는데, 이 중 어딘가에 장애가 있는 경우를 섭식연하장애라고 한다. 「먹는다」라는 행위를 섭식이라 하고, 이 중

에서 인두부터 앞 쪽에서 일어나는 행위를 연하라고 한다. 먹는 행위에 발생한 장애는 섭식 장애이지만, 정신과 영역에서의 섭식 장애와 혼동을 피하기 위함과 인두의 문제가 많기 때문에 연하 장애라고 구분하게 된다. 그러나 인지나 마비, 구강의 문제도 중요한 원인이므로, 섭식 장애 전체를 나타내기 위해서 섭식 연하 장애로 통칭하여 사용한다.

인간에게 먹는 행위는 일차적으로 영양의 공급과 더불어 심리적 정서적 만족감을 주고 삶을 유지하는데 가장 기본적인 기능이라고 할 수 있다. 시설 거주 노인을 대상으로 한 조사에서 먹는 즐거움을 가족과의 만남이나 TV 시청보다 우선으로 꼽았다. 그러나 나이가 들면서 연하에 관계된 근육의 위약으로 인한 삼킴작용이 원활하지 못하거나, 음식물의 경로에 관여하는 기관들이 타이밍이 원활하지 않아서 기도로 음식물의 흡인이 발생하고, 먹는 행위는 즐거움 대신에 생명의 위험을 초래하고 있다. 이러한 섭식연하장애는 뇌혈관 장애나 치매 등의 후유증으로 발생하기도 하지만, 단순히 BMI의 감소로 인한 근력의 감쇠나 심지어 교합의 불안정이 설골이나 외설근의 불안정을 야기하여 섭식연하 장애를 나타내기도 한다.

양 등은 한국의 65세 이상 노인에서 연하장애의 유병율은 33.7%로 보고하였다[1]. 외국 연구의 경우 요양시설에 거주하고 있는 노인의 40%에서 연하 장애가 있다는 보고도 있다[2]. 또한 치매환자의 경우 연하장애의 유병율은 13~57%로 보고되어 있으며[3] 알츠하이머 환자의 75%가 연하장애를 가지고 있는 것으로 보고되고 있다[4].

섭식연하장애는 노인에게 매우 중요한 기능적 문제이며, 의식 하 연하인 구강준비기와 구강기는 구강 내에서 이루어지며, 그 과정은 혀와 구강 주위 근육을 비롯한 구강조직에 영향을 받으므로 이 단계에서의 연하장애에 관한 진단과 치료과정에 악안면구강 전문가인 치과의사가 치료에 개입하는 것이 당연하다고 할 수 있다. 그럼에도 불구하고 우리나라의 치과 임상과 교육에서 연하 장애에 대한 관심이 매우 부족한 것이 현실이다. 치과계와 우리 치과의사들은 이러한 구강의 기능적 장애를 이해하고 고령화가 진행됨에 따라 노화에 따른 기능적 문제가 사회적 문제로 대두되고 있는 시점에서 구강기능을 관리하고 기능장애의 재활 치료에 보다 관심을 가지고 연구 및 임상의 영역을 확대해 나갈 시기라고 할 수 있다. 또한 고령자에서 섭식장애 및 저영양은, 노년증후군이라고 불리는 고령자에게 빈번하게 보이는 제증상의 하나이고, 전신 건강의 예후에 관련이 있다.

이에 저자들은 고령화사회에서 자주 접하게 될 섭식연하장애 환자에 적절하게 대응하기 위해, 섭식연하기능 평가 및 치료 방법에 대해 소개하고자 한다.

Ⅱ. 섭식 · 연하기능의 관찰 · 평가

노화에 따라 시력과 청력을 시작으로 여러 가지 생리적 기능이 저하된다. 섭식 · 연하 기능 역시 고령이 되면 젊었을 때와 같이 작동하지 않으며 예전과 동일한 방식으로 식사가 불가능하게 될 수 있다. 섭식 · 연하의 경우 일련의 여러 동작을 조합하여 성립하는 복합적인 기능이고, 청력이나 시력과 같은 단일 기능과는 달라서, 그 기능평가도 복잡하게 된다. 그러나 섭식 · 연하기능의 저하가 생리적 범위를 넘으면, 저영양이나 흡인성 폐렴을 일으키거나 환자의 삶의 질에 크게 영향을 주고, 경우에 따라서는 생명까지 잃을 수 있다. 그렇기 때문에 섭식 연하기능에 장애가 발생할 경우 조기 발견과 대응이 요구된다.

먼저 섭식 연하 장애가 의심되는 증상을 파악하고 간단한 관찰 평가를 시행하고 필요한 경우 보다 전문적인 검사와 평가를 시행하는 것이 추천된다.

〈표1〉은 섭식 연하 기능이 저하된 환자를 조기에 발견하기 위한 설문지이다. 설문과 관찰 평가 과정에서 신장과 체중은 영양이 잘 섭취되고 있는지 파악할 때 중요한 참고 지표가 된다. 와상환자의 경우, 신장은 측정하기 어렵고, 무릎 아래의 길이의 계측으로부터

표 1. 섭식 · 연하 기능이 저하된 환자를 조기발견 하기 위한 설문지

이름	연령 세 남 · 여		
	20 년 월 일 현재		
신장 cm	체중 kg		
1. 폐렴으로 진단 받은 적이 있습니까?	A. 반복	B. 한 번만	C. 없음
2. 살이 빠지고 있습니까?	A. 확실하게	B. 약간	C. 없음
3. 음식물을 삼키기 어렵다고 느낀 적이 있습니까?	A. 자주	B. 가끔	C. 없음
4. 식사 중에 숨이 막힌 적이 있습니까?	A. 자주	B. 가끔	C. 없음
5. 차를 마실 때에 숨이 막힌 적이 있습니까?	A. 자주	B. 가끔	C. 없음
6. 식사 중이나 식 후, 그 외에도 목에서 그렁그렁(가래가 걸린 느낌)한 적이 있습니까?	A. 자주	B. 가끔	C. 없음
7. 목에 음식이 남은느낌이 있는 적이 있습니까?	A. 자주	B. 가끔	C. 없음
8. 식사 속도가 느려졌습니까?	A. 심함	B. 약간	C. 없음
9. 딱딱한 것을 먹기 힘들어졌습니까?	A. 심함	B. 약간	C. 없음
10. 입에서 음식물이 품어져 나온 적이 있습니까?	A. 자주	B. 가끔	C. 없음
11. 입 안에 음식물이 남는 적이 있습니까?	A. 자주	B. 가끔	C. 없음
12. 음식물이나 시큼한 액체가 위에서 목으로 역류한 적이 있습니까?	A. 자주	B. 가끔	C. 없음
13. 가슴에 음식물이 남거나 꽉 찬 느낌으로 답답한 적이 있습니까?	A. 자주	B. 가끔	C. 없음
14. 밤에 기침으로 잠을 못 자거나 깬 적이 있습니까?	A. 자주	B. 가끔	C. 없음
15. 목소리가 쉬어 있습니까(컬컬한 소리, 쇳소리등)?	A. 심함	B. 약간	C. 없음

일본섭식연하장애학회에서 작성한 설문지로 A가 하나라도 있으면 장애를 의심하고, 보다 상세한 평가를 시행한다. B항목만 있다면 상태를 관찰한다.

추측하는 방법 등이 있지만, 대강 그 수치로 해도 상관없다. BMI가 18.5 이하라면 저영양이라고 평가한다. 영양을 확실히 섭취하고 있는 경우에는 섭식 · 기능도 유지하고 있다고 생각할 수 있다. 또한 인지기능의 저하는 「입으로 먹는다」는 것을 어렵게 할 수 있어 신경정신학적 소견에 주의를 기울여야 한다. 「먹는 것에 대한 의욕」이 없는 경우에는 의식 장애일 경우가 많지만, 구내염이나 욕창성 궤양 등에서 생기는 경우도 있기 때문에 구강내 진단도 필요하다.

반복 타액 연하 테스트(repetitive saliva swallowing test)나 개정 물 마시기 테스트(modified water swallowing test) 등도 연하장애에 대한 screening test로 유효하고, 환자나 가족에게 설명하기 쉬운 검사이다. 반복타액연하테스트는 검지와 중지로 설골, 갑상 연골을 촉지하고 30초 동안 몇 번 삼킬 수 있는지 평가하는 검사이다. 3회/30초 이하를 양성으로 판정한다. 개정 물 삼킴 테스트는 냉수 3ml를 구강저에 시린지를 이용하여 붓고 삼키게 하여 연하 장애를 평가하는 방법이다. 연하를 시키지 못하거나 연하시 호흡절박, 목 막힘이나 젖은 쉰소리가 있는지 평가하고 연하가 양호할 경우 2회 반복하여 가장 나쁜 경우로 평점을 부여한다. 후두의 측방에 청진기를 대고 연하음이나 호흡음을 청취하는 경부청진법도 임상적 진단에는 유효하다.

조기발견을 위한 질문을 통해 섭식 · 연하장애가 의심되는 경우나 또는 관찰평가에서 보다 전문적인 평가와 진단이 필요하다고 생각되는 경우에는 전문의에게 연하내시경이나 연하조영술을 의뢰하는 것이 바람직하다.

연하조영술은 방사선 투시 하에 음식(바륨)을 삼키고 그 영상을 녹화하여 분석하는 검사로 표준 검사(Gold standard)이다. 진단적 목적과 아울러 치료계획을 수립하는데도 도움을 준다. 음식물의 점도와 굳기, 양을 결정할 수 있으며 보상 기법의 효과를 평가

할 수 있다. 방사선 노출이 있고 검사자 및 판독자의 경험과 숙련도가 매우 중요한 검사이며 평가의 장소적 제한이 있다.

연하 내시경은 간편하고 기동력이 있어 언제 어디서든 시행할 수 있어 외래와 재택에서 일상적인 섭식 상태를 그대로 평가할 수 있으며 실제로 인두를 음식이 통과하는 양상과 잔류 및 오연 과정을 관찰할 수 있다 그러나 실제 연하반사가 일어나는 순간은 관찰이 불가능하며 코에 이물감으로 인하여 자연스러운 삼킴을 관찰하지 못할 수 있다. 인두 잔류, 성문폐쇄, 섭식 평가에 유리하여 오연이나 연하반사의 지연 등에 대한 screening 검사의 의미를 가진다.

Ⅲ. 섭식 · 연하 장애의 대응 및 치료

1. 입으로 먹을 수 있는지를 판단

재활의학은 장애를 대상으로 하는 의료로, 장해를 가진 사람도 사회에 수용되어 사람다운 삶을 지속할 수 있도록 사회에 통합시키는 것을 목표로 한다. 연하장애는 안전하게 먹는 것을 지속하지 못하게 된 상태이므로 사회적 통합을 원활하게 하기 위해서는 먹지 않고서도 안전하게 생활하도록 하거나, 안전하지 않은 방법으로 먹는 것을 지속하거나, 안전하게 먹을 수 있는 방법을 찾는 세 가지로 대응할 수 있다.

식사를 통한 커뮤니케이션은 인간관계에서 뗄 수 없는 필수 불가결한 요소이다. 함께 식사를 하므로서 심리적 거리를 좁히고, 식사 제공을 통해서 관계를 깊게 하기도 한다. 관혼상제와 같은 전통적인 행사에서도 식사가 제공되는 등, 먹을 수 없는 상황은 사회적 통합을 저해하는 큰 장벽이 되어버린다. 따라서 안전 때문에 먹지 않는다는 방식은 섭식연하장애에 대한 적절한 대응이라 할 수 없다. 위험을 알면서도 먹는 것을 지속하는 것도 사회에 큰 부담이 된다. 식당에서 식사 중에 심하게 사레가 들어 힘들어 한다면 음식 제공자는 상당히 심리적인 부담을 갖게 될 것이다. 연하 장애로 생긴 위험은 개인의 위험일 뿐 아니라, 환자와 관계된 주위 사람과 그가 속한 사회에 책임을 전가한다. 그러므로 위험한 상태임을 알면서 먹는 행위를 계속하는 것은 개인의 리스크를 사회에 확산시키므로, 환자 본인의 의사뿐만 아니라 환자가 속한 사회 전체가 위험을 받아들일 각오가 없으면 문제가 발생한다.

재활 의료의 측면에서는 안전하게 먹는 방법을 찾아내어 적용하는 것이 가장 성공하기 쉬운 접근법이다. 이를 위해서 음식물의 형태를 변경하거나 식사 시 자세를 고려하는 등의 노력이 필요하다. 또한 기능의 개선이나 유지를 위해 근력을 강화하는 재활 훈련도 필요하다. 그렇지만, 언제 어디서나 안전하게 식사할 수 있는 방법을 적용하기 어려운 경우도 있고, 모든 사람에게 그런 방법을 찾아낼 수 있는 것도 아니므로, 안전을 위해서 입으로 먹는 것을 포기하거나, 입으로 먹기 위해서는 위험을 감수해야 하는 경우도 있을 수 있다.

2. 장애에 대한 대응방법

섭식연하에 대한 대응은 연하훈련과 식사 시 수발 방법으로 나눌 수 있다. 의사소통이 가능한 환자에게는 연하훈련이 효과적이다. 의사소통이 어려운 환자는 안전하게 식사가 가능할 수 있는 다양한 수발 방법을 찾아내어 적용하여야 하는데, 이를 위해서는 환자의 상태를 철저히 관찰하고 방법을 지도하여야 할 것이다. 식사 수발을 위해서는 다음 사항을 고려하여야 한다.

1) 식사 시간

환자의 컨디션이 좋을 때를 택하여 영양가 높은 음식물을 섭취하도록 하여 영양 섭취량을 보충하는 것이 좋으며, 대개는 아침에 경구 섭취량이 많은 경향이 있다. 그러나 환자의 일중 변동 리듬을 관찰하여 적절하게 판단하여야 하며, 특히 리듬이 흐트러지지 않도록 낮잠이나 TV시청 시간에 대한 관리도 필요하다.

2) 구강 케어

환자의 컨디션이 좋지 않거나 졸린 상태에서의 식사는 흡인의 위험이 높아지게 된다. 식사 전 구강위생관리는 각성에 도움이 될 뿐만 아니라, 연하에 관련된 기관의 준비운동 효과를 기대할 수 있다.

3) 식사 자세[5](그림 1)

시설에서는 휠체어를 탄 채 음식물을 섭취하는 경우가 많은데, 식탁과 휠체어 간의 위치가 중요하다. 식탁이 낮아 휠체어의 팔걸이(Arm rest)가 걸려 식탁 아래로 휠체어가 들어가지 못하면 식탁에서 멀어지고 식기에서 입까지 거리가 멀어진다. 식기까지 거리가 멀면, 팔을 뻗은 자세로 식사를 하기 때문에 음식을 뜨기가 어렵고, 음식물을 입까지 운반하는 것도 고도의 운동 기술이 필요하여 식사 시간에 피로를 느끼게 된다. 휠체어와 식탁의 위치를 가깝게 하거나 테이블을 높여서 식사 시 동작을 원할하도록 배려한다.

기도는 전방에 식도는 후방에 있기 때문에 reclining 각도를 조절하면 입에서 기도로 음식물이 침입하는 것을 방지할 수 있으므로, 와상환자의 식사 수발 시에 침대의 각도를 조절하여 흡인에 대비한다. 편측성 마비인 경우에는, 마비가 없는 쪽을 사용해 연하 하는 것이 흡인 위험을 감소시키기 때문에 60° 정도의 리클라이닝 위치에서, 마비 측의 등 뒤에 쿠션과 베개를 넣어 마비 측을 높게 하면 음식물이 감각있는 쪽으로 흘러 들어갈 수 있게 된다.

4) 목의 긴장과 각도

자세가 무너지면 균형을 잡기 위해 두경부의 자세를 유지하는 설골상근육군이 과긴장하게 되고, 연하기능을 제대로 수행하지 못하여 섭식연하장애의 원인이 된다[6]. 또한 심하면 흡인의 원인이 되기 때문에 과도한 목의 긴장은 제거되어야 한다. 전신 자세를 개선하면 목의 긴장을 완화시킬 수 있는데, 머리받침이 있는 휠체어를 사용하면 머리를 수직으로 유지하기 위한 비정상적인 목 긴장을 해소할 수 있다. 몸통의 자세 유지가 어려운 경우 팔꿈치로 몸통을 지탱하는데, 휠체어의 팔걸이가 환자에게 맞지 않으면 팔꿈치를 기대기 위해 허리가 굽어져 자세가 무너지고, 무너진 자세를 목으로 균형을 잡으려고 목이 긴장하는 경우가 있으므로 팔걸이 높이를 조절하여 목의 긴장을 완화시킨다.

오랜 긴장으로 머리 받침을 사용해도 목의 긴장이 완화되지 않는 경우에는 목 부위의 마사지, 경부 가동역(range of motion)훈련을 꾸준히 하면 서서히 효과가 나타날 수 있다.

5) 음식물의 형태

섭식 · 연하 장애 환자에서, 음식물의 온도가 「체온」에 가까우면 감각 입력이 약하기 때문에 연하를 유발하기 어려우므로 따뜻한 음식은 따뜻한 채, 차가운 음식은 차가운 채로 먹는 것이 좋다. 고령이 되면 미각이 둔해져서[7], 적당한 간에도 싱거워하는 경향이 있다. 양념을 진하고 달게 하면 경구 섭취량이 증가하는 경우가 많다. 사레 걸리기 쉬운 음식을 꺼리게 되는 경향이 있으므로 영양뿐 아니라, 환자의 기호에 맞춘 식사를 제공하는 것도 고려한다.

음식의 형태를 결정할 때는 기능 평가에 근거하여, 식괴 형성이 잘되고 안전하게 삼킬 수 있는지 여부를 판단한다. 따라서 구강 기능의 평가는 섭식연하장애 환자의 대응에 매우 중요한 포인트이다.

6) 식기의 선택

일반적으로 사용되는 식기가 고령자에게 불편할 수 있다. 팔 운동 장애 환자에서 바닥이 깊은 밥그릇은 음식을 뜰 때 손목을 돌려야 하므로 용이하게 사용하기 어렵고, 그릇에서 입까지 거리가 멀 때는 음식물을 떠서 이동하는 중에 흘리는 양이 많다. 이런 환자에게 식기와 자세를 배려하여 식사 환경을 개선하면 스스로 식사가 가능하다.

숟가락: 적당한 크기의 일회 섭취량으로 입술로 받기 쉬우며, 숟가락 전체가 입안에 들어갈 수 있도록 작은 사이즈를 추천한다. 팔이나 신체 운동 능력이 저하

된 고령자에서는 음식물을 숟가락으로 떠서 입까지 가져가기 용이하도록 숟가락 파지부를 굵게 하거나, 각도를 만들면 스스로 식사가 용이해 진다.

컵 : 섭식 · 연하 장애의 환자는, 수분 섭취 때 사레가 잘 걸리므로 컵 선택에도 신중하여야 한다. 보통 턱을 당긴 상태에서 사레가 잘 안 생기므로, 목을 앞으로 구부린 자세로 마실 수 있도록 고안된 컵이 흡인 방지에 도움이 된다. 빨대를 사용하면 아래를 향한 채로 마실 수 있으므로 빨대도 하나의 방법이다.

접시 : 식사 자립을 위해서는 접시의 형태도 중요하다. 손이나 팔에 마비가 있는 환자에는, 손목을 돌리지 않고 사용할 수 있도록 얕은 것을 추천한다. 뜰 때 숟가락을 받쳐주는 벽이 있으면 좋다.

3. 간접훈련과 직접훈련

연하 장애 치료를 할 때에는 전신 평가 후 면밀하게 치료 계획을 세우고, 연하 근육 강화와 조화에 적절한 훈련을 시행한다. 훈련은 직접적 연하 훈련과 간접적 연하 훈련이 있다 간접적 연하 훈련이란 경구 섭취할 때 문제가 되는 부분을 음식을 사용하지 않고 집중적으로 훈련하는 것으로, 흡인이나 질식의 위험이 낮다. 직접적 연하 훈련이란 입으로 음식물이나 수분을 섭취하는 실천적인 트레이닝이다. 흡인이나 질식 등의 리스크를 염두에 두면서, 잔존하고 있는 연하 능력을 최대한 고려하여 식사나 자세를 조절해야 한다.(그림 2).

1) 간접 훈련

건강한 경우에는 씹어서 삼키는 것 자체가 운동이고, 먹기 위한 훈련도 된다. 그러나, 일단 어떤 이유로 금식하거나 섭취량의 제한이 있었다면 먹는데 관여하는 근육이나 반사기능이 저하되기 쉽다. 이를 회복시키기 위해 필요한 훈련은 섭식 연하 과정 중 어느 부위에 장애가 있는지에 따라 훈련법이 다르다(표 2).

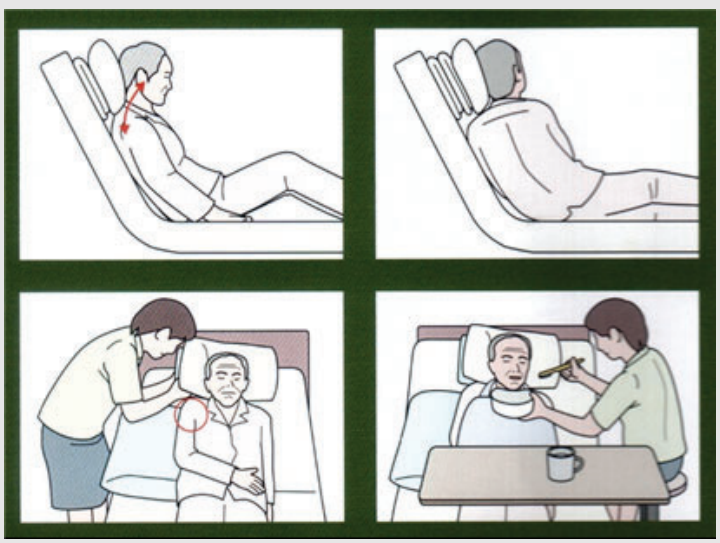

Bed up의 30° 앙와위(reclining position)는 위치적으로 기도가 위로 식도가 아래로 되기 때문에 흡인 예방에 도움이 되지만, 입에 음식물을 담아두기 쉬운 위치는 아니다. 1회 섭취량을 적게 하거나, 음식물의 점도를 조절하는 것이 필요하다. 편마비인 경우에는 수건으로 마비 쪽이 위가 되도록 하면 음식이 건강한 쪽을 통과하기 쉽게 한다. 식후에는 바로 눕지 않고, 복부를 압박하지 않도록 반좌위로 하거나, 식도역류가 일어나지 않도록 머리를 조금 올려서 앙와위로 한다.

그림 1. 식사자세

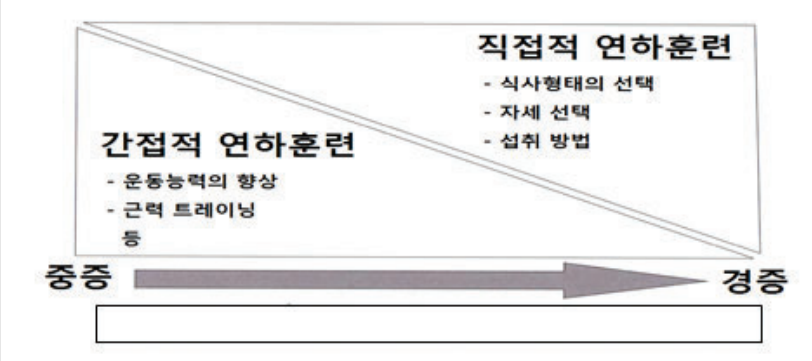

그림 2. 섭식 연하 재활치료의 흐름[8]

표 2. 섭식 · 연하의 단계에 맞춘 훈련 · 준비운동

	음식인지	입에 넣음	식괴형성	인두 넘김	인두통과
입주변 마사지	0	0			
입술이나 뺨 훈련		0	0		
치은 마사지			0		
혀 운동			0	0	
아이스마사지				0	0
Mendelsohn 훈련					0
두부거상훈련				0	0
기침과 호흡훈련					0
개구훈련					0

2) 직접 훈련

섭식 · 연하기능 평가로 직접 훈련이 가능하다고 판정되면 장애에 맞춰 섭식자세와 음식 형태를 조정하여 신중하게 직접 훈련을 시행한다. 직접 훈련은 음식물을 직접 사용하는 훈련으로 대상적 연하법과 단계적 섭식훈련으로 나눌 수 있다. 환자에게 안전하게 먹을 수 있는 방법을 찾아 시행하는 훈련 방법을 대상적 연하법, 환자 상태에 맞춰 음식물의 양과 먹는 방법을 서서히 향상시켜 가는 방법론을 단계적 섭식 훈련이라고 한다.

음식물을 이용하여 실시하는 연하 훈련으로, 실제의 식사 장면에 응용한다.

(1) 연하 방법

① neck rotation 연하: 목만 돌려 옆을 향하게 한 후에 턱을 약간 당긴다. 통과하기 쉬운 인두 측에 음식을 유도, 후두개곡으로 음식물의 잔류를 방지하기 위함이다.

② 교차 연하: 다른 물성(물과 고형물 등)을 번갈아 삼켜서 연하 반사를 촉진하고 인두 잔류를 감소시킨다.

③ 반복 연하: 연하 후에 빈 연하를 하여 음식물의 잔류를 없앤다. 빈 연하 전에 기침을 시키면 기도에 침입한 음식물 제거도 가능하다.

④ 편측 연하: 편측 마비에서 한 쪽 인두의 움직임이 좋은 경우에는 통과가 원할한 인두 쪽을 아래로 가도록 측와위를 하고, 머리는 위로 향하고 턱을 당긴 채로 연하한다.

(2) 연하의 의식화

인지장애나 고령자에서 연하의 타이밍이 맞지 않아 자주 사레드는 환자에게는 연하 시에 확실히 삼켜! 라고 지시하거나 바스락거리는 종이로 주의를 환기시킨다. 특히 티비를 끄고 병실의 커튼을 쳐서 식사에 집중할 수 있도록 조용한 환경을 만드는 것이 중요하다.

4. 구강위생관리

입으로 먹을 수 없는 상황이라도 구강 내 상태가 습하면 타액이 분비하고 있다고 판단한다. 건강한 사람의 분비량(1,000~1,500ml)은 아니더라도, 분비된 타액의 대부분은 연하되고 있다는 생각을 항상 염두에 두어야 한다. 입으로 먹지 못하고 연하기능이 저하되어 있는 환자에게서 연하하는 타액의 일부가 식도가 아니라 기관으로 유입될 가능성이 있고, 흡인된 타액에 혼입되어 있는 세균이 폐렴을 일으킬 위험도 있다. 그렇기 때문에 흡인되어도 폐렴을 일으키지 않도록 타액에 포함된 세균 양을 감소시키기 위해서 구강 케어가 필요하다. 단, 구강 케어 시 치석이나 설태를 제거할 때 타액에 세균이 많이 포함하고 있으므로, 타액을 흡인하지 않도록 주의가 필요하다.

5. 영양지도

섭식 · 연하 장애의 대처 시 기능에만 국한하지 않고 적절하게 영양을 관리하는 것도 매우 중요하다. 환자가 입으로 먹을 수 없는 경우는 정맥영양이나 위루, 비위관 등의 방법을 검토하여 환자의 기초체력을 확보하는 것이 필요하다. BMI(Body Mass Index: 몸무게(kg)/신장$(m)^2$)는 영양정도를 평가하는데 사용될 수 있다. 마를수록 폐렴 사망률이 증가하는데, 연하장애는 고령자일수록 많고 연하장애가 일어나면 폐렴이 발생한다는 점에서 높은 BMI를 유지하는 것이 바람직하며, 남성은 22~28, 여성은 22~25를 목표로 한다.

6. 보철적 접근

환자의 섭식 · 연하의 장애가 저작장애로 인해 발생된 경우에는 구강질환의 치료 및 결손치아 수복, 틀니 치료 등이 필요하다. 설암이나 혀 근력 약화 등 원인으로 인한 삼킴 장애의 경우에는, 혀가 구개 쪽으로 적절한 압력을 가할 수 있도록 틀니의 구개면 모양을 재형성하거나 혀접촉 보조상(PAP: palatal Augmentation prosthesis)을 제작한다.

Ⅳ. 결론

고령 사회로 진입을 앞두고 있는 우리나라 역시 노인들의 구강의 저작기능 뿐 아니라 음식을 먹고 삼키는 기능, 말하고 소통하는 기능의 유지와 향상이 최소한의 삶의 질을 유지하기 위해 필요하며 이러한 요구가 점차 증가되고 있고 이러한 요구를 충족시키기 위한 과정에 치과의사는 적극적으로 참여하여 도움을 줄 수 있다. 특히 구강위생관리나 구강건강의 유지 관리 회복과 연하장애의 문제는 분리하기 어렵다 할 것이다.

이제 막 시설에 대한 치과촉탁의 활동이 시작된 우리나라에서 치과촉탁의 활동의 중심이 어디에 놓이게 될 것인지에 대해서 치과계와 보건 복지관계자들의 연구와 사고의 전환이 어느 때 보다 필요한 시기이다. 입소 노인의 일차적인 치과적 통증이나 불편감을 해결하는 것과 함께 저작, 섭식 연하, 말하기 등 구강기능을 포괄적으로 평가하고 문제 목록의 작성, 기능의 유지 개선 방안의 제공을 위한 진료활동의 전개 및 이를 보장할 수 있는 제도적 환경을 정비하여야 할 것이다.

대부분의 섭식 연하 과정은 구강 기능에 영향을 받으므로 악안면 구강영역의 전문가인 치과의사가 구강 기능 유지 및 향상을 위해 역할을 재고할 필요성이 있고 그에 맞는 우리나라 치과계의 인식 전환이 필요하다. 섭식연하장애의 진단과 치료과정에서 치과의사의

적극적인 참여는 물론이고, 좀 더 나은 치료 결과를 위해서는 정신과, 이비인후과, 재활의학과, 작업치료사, 언어치료사 등과의 협력을 통한 팀적 접근 방법에 익숙해져야 하며, 치과계 내부에서도 섭식연하장애의 치료를 위한 네트워크 형성을 위한 노력이 필요한 시기라 하겠다.

참 고 문 헌

1. Yang EJ, Kim MH, Lim JY, Paik NJ. Oropharyngeal Dysphagia in a community-based elderly cohort: the korean longitudinal study on health and aging. J Korean Med Sci. 2013; Oct; 28(10): 1534-1539.
2. Barczi SR, Sullivan PA, Robbins J. How should dysphagia care of older adults differ? Establishing optimal practice patterns. Semin Speech Lang. 2000; 21(4): 347-61.
3. Alagiakrishnan K, Bhanji RA, Kurian M. Evaluation and management of oropharyngeal dysphagia in different types of dementia: a systematic review. Arch Gerontol Geriatr. 2013; Jan-Feb; 56(1): 1-9.
4. Secil Y1, Arıcı S, Incesu TK, Gurgor N, Beckmann Y, Ertekin C. Dysphagia in Alzheimer's disease. Neurophysiol Clin. 2016; Jun; 46(3): 171-8.
5. H Tohara, K Nohara, R Ishida. 訪問歯科診療ではじめる摂食・嚥下障害へのアプローチ. 医歯薬出版, Tokyo, 73-74, 2007
6. Gomes,G.F.,et al., The nasogastric feeding tube as a risk factor for aspiration pneumonia. Curr Opin Clin Nutr Metab. Care. 2003; 6(3): 327-333.
7. K Kunoki, et al. 노화에 따른 미각 기능의 변화에 대하여. 福岡医学雑誌, 89 (3):97-101, 1998.
8. N Hukumura. 医療・看護・介護で役立つ嚥下治療エッセンスノート. 全日本病院出版会. Tokyo, 156, 2015.

3. 14

· 제21차 울산광역시 치과의사회 정기대의원총회 축사

· 참석: 나승목

3. 15

· 제3회 임시이사회 개최(임원 재선출)

· 참석: 마경화, 최치원, 나승목, 이상복, 조영식, 이성근, 조성욱, 이부규, 김현종, 김민겸, 권태훈, 김소현, 김수진, 강자승, 이재윤, 김홍석, 이정호

· 내용: 선거관리위원회 위원 선임의 건, 통합치의학과 경과조치 위헌 헌법소원 관련사항, 한국일보 기사 관련사항(불법 위임진료 및 핸드피스 비멸균)

3. 16

· 제47차 공직 치과의사회 정기대의원총회 축사

· 참석: 이종호

· 제25차 대전광역시 치과의사회 정기대의원총회 축사

· 참석: 나승목

3. 17

· 제67차 강원도 치과의사회 정기대의원총회 축사

· 참석: 박인임

· 제24차 전라남도 치과의사회 정기대의원총회 축사

· 참석: 최치원

· 제67차 충청북도 치과의사회 정기대의원총회 축사

· 참석: 나승목

· 제67차 경상북도 치과의사회 정기대의원총회 축사

· 참석: 이종호

3. 19

· 구강보건의 날 유관단체 업무협의

· 참석: 이성근

· 내용: 구강보건의 날 행사 사전 협의

· 보건소장 임용차별 규정 개정 관련 의약단체 간담회

· 참석: 권태훈

· 내용: 보건소장 임용차별 규정 개정 관련 의약단체 공동대응 방안을 모색함

· 2018년 제4차 의료행위전문평가위원회 참석

· 참석: 김수진

· 내용: 선택적 두부 저체온요법 등 논의

3. 20

· 2018년도 제4차 건강보험정책심의위원회 참석

· 참석: 마경화

· 내용: ① 건강보험 행위 급여·비급여 목록표 및 급여 상대가치 점수 개정(안) 논의 ② 지속성 기도 양압기 건강보험 급여 지원 방안 ③ 치료재료 제도 개선 방안

· 3월 정기이사회 개최(임원 재선출)

· 참석: 마경화, 이종호, 나승목, 박인임, 이상복, 이태현, 조영식, 이

성근, 조성욱, 김현종, 김민겸, 권태훈, 김소현, 김수진, 강자승, 정영복, 이재윤, 안형준, 김홍석, 이정호

· 내용: ① 임시이사회 개최의 건 ② 협회대상(공로상) 수상자 결정의 건 ③ 보건복지부장관 표창 수상후보자 추천의 건 ④ 감사패 및 직원표창 수여대상자 추천의 건 ⑤ 치과의료기기 신의료기술 심포지움 개최에 따른 후원명칭 사용 승인 요청의 건 ⑥ KDX 2018 후원명칭 사용 승인 요청의 건 ⑦ 수련고시위원회 위원 교체의 건 ⑧ 선거관리위원회 위원 교체의 건 ⑨ 통합치의학과 경과조치 위헌 헌법소원 관련 특별대책위원회 구성의 건

· 제38차 대구광역시 치과의사회 정기대의원총회 축사

· 참석: 최치원

3. 21

· 제2회 수련고시위원회 개최

· 참석: 안형준

· 내용: 2018년도 제11회 치과의사전문의자격시험(1차시험) 부정행위자 관련 청문의 건

· 제38차 인천광역시 치과의사회 정기대의원총회 축사

· 참석: 박인임

· 제67차 충청남도 치과의사회 정기대의원총회 축사

· 참석: 나승목

· 동화약품과 업무협의

· 참석: 김소현

· 내용: 구강보건의 날 행사 협조 관련사항

3. 22

· 광중합형 복합레진 충전술 연구용역 간담회

· 참석: 마경화, 김수진

· 내용: 광중합형 복합레진 충전술 연구용역 내용 검토

· 광중합형 복합레진 충전술 실무자 협의체

· 참석: 마경화, 김수진

· 내용: 광중합형 복합레진 충전술 세부급여방안 마련 등

· 4차 산업혁명과 미래를 선도할 치의학 산업육성을 위한 포럼

· 참석: 정영복

· 내용: 협회의 한국치과의료융합산업연구원 설립 추진 방향 및 경과에 대해 설명함

· (사)건강사회운동본부 창립7주년 기념 정기총회 및 후원의 밤

· 참석: 나승목, 차순황

· 내용: '사회의 건강성 증진' 김형오 전 국회의장 초청강연

· 제28차 광주광역시 치과의사회 정기대의원총회 축사

· 참석: 최치원

3. 23

· 2018년도 제1회 통합치의학과 치과의사전문의자격시험 문항 개발 실시

· 참석: 안형준

· 제27차 전라북도 치과의사회 정기대의원총회 축사

· 참석: 나승목

· 홍보국 업무협의

· 참석: 이재윤

3. 24

· 제65차 경기도 치과의사회 정기대의원총회 축사

· 참석: 나승목

· 제67차 서울특별시 치과의사회 정기대의원총회 축사

· 참석: 박인임

· 제67차 경상남도 치과의사회 정기대의원총회 축사

· 참석: 최치원

· 지방선거 대응 정책기획팀 회의

· 참석: 김홍석

· 내용: 지방자치단체 구강보건·치과의료 정책제안 내용 논의

3. 26

· 중앙장애인구강진료센터 설치 지원사업 사업자 선정 평가회의

· 참석: 정영복

· 내용: 사업계획 발표 및 질의·응답, 사업계획서 서면평가 등 사업자 선정을 위한 평가를 진행함

3. 27

· 더불어민주당 전국직능대표자 연석회의

· 참석: 최치원

· 내용: 전국직능대표자회의 구성현황 및 운영계획 보고 등

· 제10차 1인 1개소법 사수 및 의료영리화 저지 특별위원회 회의 개최

· 참석: 조성욱

· 제4회 대한치의학회 정기이사회 개최

· 참석: 이종호, 이부규, 안형준

· 내용: ① 제14회 연송치의학상 수상자 선정의 건 ② 2017회계년도 결산 및 2018회계년도 예산 심의의 건 ③ 치과의사전문의 통합치의학과 연수실무교육에 관한 업무협약의 건 ④ 제1회 대한치의학회 총회 준비의 건 ⑤ 자문변호사 위촉의 건 ⑥ 통합치의학과 수련치과병원 지정 기준 검토의 건

3. 28

· 자동차보험 심의위원회 자문

· 참석: 마경화

3. 29

· 남북구강보건의료특별위원회 업무협의

· 참석: 차순황

· 내용: 대북 정세 공유 및 남구협 통일구강보건의료포럼 운영계획 논의

·「비급여관리정책협의체」구성 및 회의 참석

· 참석: 마경화

· 내용: ① 비급여관리정책협의체 구성 및 운영 ② 2018년 비급여

진료비용 공개 추진 현황 ③ 비급여 진료비용의 구성 및 현황 등

· 치과보장성 확대 관련 실무협의체 회의 참석

· 참석: 마경화, 김수진

· 내용: 치과보장성 확대 관련 논의

· DUR 실무협의회 개최 안내

· 참석: 마경화

· 내용: 2017년 DUR 운영현황 공유, DUR 시스템 운영 관리 사용자 의견수렴 및 발전방안 모색

· 제1차 통합치의학과 경과조치 헌소 대응 특별위원회 회의 개최

· 참석: 조성욱

3. 31

· 대한치과의사협회&롯데제과 "닥터자일리톨버스가 간다" 캠페인

· 참석: 차순황

· 내용: 무의촌지역주민

4. 3

· 보건복지부와 업무협의

· 참석: 이성근

· 내용: 구강보건의 날 기념식 및 부대행사 관련 논의

· 치과 근관치료 적정성 평가 분과위원회 참석

· 참석: 김수진

· 내용: 2018년 치과 근관치료 적정성 평가 세부계획(안) 논의

· 쿠키뉴스 인터뷰

· 참석: 이재윤

· 내용: 집단휴진 등 의료계가 반발하는 문재인케어에 대한 협회 입장

4. 4

· 윤광열치과의료봉사상 심사위원회

· 참석: 최치원, 조영식, 김소현, 이재윤, 이성근, 차순황

· 내용: 제7회 윤광열치과의료봉사상 수상자 선정 논의

· 의료방사선 관련 질병관리본부와 간담회

· 참석: 김소현

· 내용: ① 진단용 방사선 안전관리 시스템 시행 안내 ② 검사제도 개선 관련사항 ③ 진단용방사선발생장치 정기검사 관련사항

4. 5

· 제1차 광중합형 복합레진 수복 급여화 대책 TF 회의 개최

· 참석: 마경화, 김수진

· 내용: ① 광중합형 복합레진 수복 급여화 추진경과 ② 임상견학기관 협조 요청사항 검토 ③ 광중합형 복합레진 조사표 검토 ④ 서울지부 레진충전물 비급여 유지 요청의 건 ⑤ TF 운영 방안

· ZOE시멘트 및 국제표준 관련 업무협의

· 참석: 최치원, 김소현

· 내용: 치과용 ZOE시멘트 허가 및 ISO/TC 106 국제표준 업무 관

련사항

· 구강보건의 날 장소 사전 답사

· 참석: 이성근

· 내용: 구강보건의 날 행사장소 사전 답사

· 보건복지부 및 유관단체 구강보건의 날 관련 업무협의

· 참석: 이성근

· 내용: 구강보건의 날 기념식 및 부대행사 관련 논의

4. 6

· 국가구강검진현장평가 자문회의

· 참석: 이성근

· 내용: 구강검진기관 현장평가 항목 자문

· 치과의사 배상책임보험사 선정 심사회의

· 참석: 마경화, 조영식, 김민겸

· 내용: 2018년 치과의사 배상책임보험 보험요율 제안 검토의 건

4. 7

· 치과의료기기 신의료기술 심포지엄 개최

· 참석: 이종호, 이부규, 안형준

· 내용: ① 치의학 분야의 신의료기술 적용 현황과 문제점 ② 최신 치과의료기기 인허가 및 신의료기술 평가 제도 안내 ③ 경험을 통한 신의료기술 등재 여정

양식 1

대한치과의사협회지
원고게재신청서

No._____

제 1 저 자 성 명	(한글) (한자) (영문)	치 과 의 사 면 허 번 호	
		학 위	(한글) (영문)
소 속	(한글) (영문)	직 위	(한글) (영문)
공 동 저 자 1	(한글) (영문)	소 속 / 직 위	(한글) (영문)
공 동 저 자 2	(한글) (영문)	소 속 / 직 위	(한글) (영문)
공 동 저 자 3	(한글) (영문)	소 속 / 직 위	(한글) (영문)
공 동 저 자 4	(한글) (영문)	소 속 / 직 위	(한글) (영문)
공 동 저 자 5	(한글) (영문)	소 속 / 직 위	(한글) (영문)
원 고 제 목	(한글)		
	(영문)		
교 신 저 자 연 락 처 (원고책임자)	(성 명) (전 화) (FAX) (E-Mail) (주 소) □□□□□		
특 기 사 항			

양식 2

대한치과의사협회지
원고게재신청서

No._____

원 고 종 류 (해당번호에 ○표)	1. 원저 2. 증례보고 3. 종설 4. 신진료기법보고 5. 기타
	1. 치과보존학 및 근관치료학 2. 구강악안면방사선학 3. 구강악안면외과학 4. 소아치과학 5. 치과보철학 6. 치과교정학 7. 치주과학 8. 구강보건학 9. 치과마취과학 10. 구강해부학 11. 악안면성형재건외과학 12. 치과의사학 13. 치과의료관리학 14. 구강악안면병리학 15. 치과기재학 16. 구강내과학 및 법치의학 17. 구강생물학 18. 치과이식학 19. 턱관절기능교합학 20. 군진치의학 21. 구순구개열학 22. 스포츠치의학 23. 노년치의학 24. 레이저치의학 25. 장애인치과학 26. 기타

위와 같이 원고를 대한치과의사협회에 투고합니다. 투고 규정을 숙지하고 있으며 이에 대한 제반 사항에 대하여 동의 및 서약합니다.

년 월 일

제 1 저자 성명; (인)
공동저자 1 성명; (인)
공동저자 2 성명; (인)
공동저자 3 성명; (인)
공동저자 4 성명; (인)
공동저자 5 성명; (인)

대한치과의사협회지 학술원고 투고 규정

1. 원고의 성격 및 종류

치의학과 직/간접적으로 관련이 있는 원저, 임상 증례보고, 종설 등으로 하며 위에 속하지 않는 사항은 편집위원회에서 심의하여 게재 여부를 결정한다. 대한치과의사협회 회원과 협회지 편집위원회에서 인정하는 자에 한하여 투고한다.

2. 원고의 게재

원고의 게재 여부와 게재 순서는 편집위원회에서 결정한다. 본 규정에 맞지 않는 원고는 개정을 권유하거나 게재를 보류할 수 있다. 국내와 외국학술지에 이미 게재 된 동일한 내용의 원고는 투고할 수 없으며, 원고의 내용에 대한 책임은 원저자에게 있다.

3. 원고의 제출

본지의 투고규정에 맞추어 작성한 논문의 원본 파일 1부(영문초록 포함), 심사본(저자내용 삭제) 1부, 원고게재 신청서를 이메일로 접수한다. 제출된 원고의 내용은 저자가 임의로 변경할 수 없다.

(04802) 서울특별시 성동구 광나루로 257 대한치과의사협회 학술국
문의(학술국) : 02-2024-9150 / Fax : 02-468-4656
접수 E-mail : scientific@chol.com

4. 협회지 발간 및 원고 접수

본지는 연 12회 매월 발간하며, 원고는 편집위원회에서 수시로 접수한다.

5. 원고의 심의

투고된 모든 원고는 저자의 소속과 이름을 비공개로, 게재의 적합성에 대하여 편집위원회에서 선임한 해당분야 전문가 3인에게 심의를 요청하고 그 결과에 근거하여 원고 채택여부를 결정하며 저자에게 수정 또는 보완을 권고할 수 있다. 저자가 편집위원회의 권고사항을 수용할 경우 원고를 수정 또는 보완한 다음 수정 또는 보완된 내용을 기술한 답변서, 이전본과 수정본 모두를 편집위원회로 보낸다. 편집위원회에서 2차 심의를 거친 다음 게재 여부를 결정한다. 심의결과 재심사 요망의 판정이 2회 반복되면 게재 불가로 처리한다.

6. 편집위원회의 역할

편집위원회에서는 원고 송부와 편집에 관한 제반 업무를 수행하며, 필요한 때에는 편집위원회의 결의로 원문에 영향을 미치지 않는 범위 내에서 원고 중 자구와 체제 등을 수정할 수 있다. 모든 원고는 제출 후에 일체 반환 하지 않는다.

7. 저작권

저작권과 관련해 논문의 내용, 도표 및 그림에 관한 모든 출판 소유권은 대한치과의사협회가 가진다. 모든 저자는 이에 대한 동의서(대한치과의사협회지 원고게재 신청서)를 서면으로 제출해야 하며 원고의 저작권이 협회로 이양될 때 저자가 논문의 게재를 승인한 것으로 인정한다.

8. 윤리규정

1) 학회지에 투고하는 논문은 다음의 윤리규정을 지켜야 한다.
   ① 게재 연구의 대상이 사람인 경우, 인체 실험의 윤리성을 검토하는 기관 또는 지역 "임상시험윤리위원회"와 헬싱키 선언의 윤리기준에 부합하여야 하며, 연구대상자 또는 보호자에게 연구의 목적과 연구 참여 중 일어날 수 있는 정신적, 신체적 위해에 대하여 충분히 설명하여야 하고, 이에 대한 동의를 받았음을 명시하는 것을 원칙으로 한다.
   ② 연구의 대상이 동물인 경우에는 실험동물의 사육과 사용에 관련된 기관 또는 국가연구위원회의 법률을 지켜야 하며, 실험동물의 고통과 불편을 줄이기 위하여 행한 처치를 기술하여야 한다. 실험과정이 연구기관의 윤리위원회 규정이나 동물보호법에 저촉되지 않았음을 명시하는 것을 원칙으로 한다. 편집위원회는 필요시 서면동의서 및 윤리위원회 승인서의 제출을 요구할 수 있다.
   ③ 연구대상자의 얼굴 사진을 게재하고자 할 때에는 눈을 가리며 방사선 촬영 사진 등에서 연구대상자의 정보는 삭제하여야 한다. 부득이하게 눈을 가릴 수 없는 경우는 연구대상자의 동의를 구하여 게재할 수 있다.
2) 위조, 변조, 표절 등 부정행위와 부당한 논문저자표시, 자료의 부적절한 중복사용 등이 있는 논문은 게재하지 않는다.
3) 투고 및 게재 논문은 원저에 한한다.
   ① 타 학회지에 게재되었거나 투고 중인 원고는 본 학회지에 투고할 수 없으며, 본 학회지에 게재되었거나 투고 중인 논문은 타 학술지에 게재할 수 없다.
   ② 본 규정 및 연구의 일반적인 윤리원칙을 위반한 회원은 본 학회지에 2년간 논문을 투고할 수 없없다. 기타 관련 사항은 협회지 연구윤리규정을 준수한다.

대한치과의사협회지 학술원고 투고 규정

9. 원고 작성 요령

1) 원고는 A4 용지에 상, 하, 좌, 우 모두 3cm 여분을 두고 10point 크기의 글자를 이용하여 두 줄 간격으로 작성한다.

2) 사용언어

① 원고는 한글 혹은 영문으로 작성하는 것을 원칙으로 한다.

② 한글 원고는 한글 맞춤법에 맞게 작성하며 모든 학술용어는 2005년 대한치의학회와 대한치과의사협회가 공동발간한 (영한・한영) 치의학용어집, 2001년 대한의사협회에서 발간된 넷째판 의학용어집과 2005년 발간된 필수의학용어집에 수록된 용어를 사용한다. 적절한 번역어가 없는 의학용어, 고유명사, 약품명 등은 원어를 그대로 사용할 수 있다. 번역어의 의미 전달이 불분명한 경우에는 용어를 처음 사용할 때 소괄호 속에 원어를 같이 쓰고 다음에는 번역어를 쓴다.

③ 외국어를 사용할 때는 대소문자 구별을 정확하게 해야 한다. 고유명사, 지명, 인명은 첫 글자를 대문자로 하고 그 외에는 소문자로 기술함을 원칙으로 한다.

④ 원고에 일정 용어가 반복 사용되는 경우 약자를 쓸 수 있으며 약자를 사용하는 경우, 용어를 처음 사용할 때 소괄호안에 약자를 같이 쓰고 다음에는 약자를 쓴다.

⑤ 계측치의 단위는 SI단위(international system of units)를 사용한다.

⑥ 원고는 간추림부터 시작하여 쪽수를 아래쪽 바닥에 표시한다.

3) 원 고

원고의 순서는 표지, 간추림, 서론, 재료 및 방법, 결과, 표(Table), 고찰, 참고문헌, 그림설명, 그림, 영문초록의 순서로 독립하여 구성한다. 영어논문인 경우에는 Title, Authors and name of institution, Abstract, Introduction, Materials and methods, Results, Table, Discussion, References, Legends for figures, Figures, Korean abstract 의 순서로 구성한다. 본문에서 아래 번호가 필요한 경우에는 예)의 순서로 사용한다.

예) 재료 및 방법

1, 2, 3, 4

1), 2), 3), 4)

(1), (2), (3), (4)

a, b, c, d

4) 표 지

표지에는 다음 사항을 기록한다.

① 논문의 제목은 한글 50자 이내로 하며 영문의 대문자를 꼭 써야할 경우가 아니면 소문자를 사용한다. 논문의 제목은 간결하면서도 논문의 내용을 잘 나타낼 수 있도록 하고 약자의 사용은 피한다.

② 저자가 2인 이상인 경우에는 연구와 논문작성에 참여한 기여도에 따라 순서대로 나열하고 저자명 사이를 쉼표로 구분한다. 소속이 다른 저자들이 포함된 경우에는 각각의 소속을 제 1저자, 공저자의 순으로 표기하여 뒤쪽 어깨번호로 구분한다. 저자의 소속은 대학교, 대학, 학과, 연구소의 순서로 쓰고, 소속이 다른 저자들이 포함된 경우 연구가 주로 이루어진 기관을 먼저 기록하고 그 이외의 기관은 저자의 어깨번호 순서에 따라 앞쪽 어깨 번호를 하고 소속기관을 표기한다. 간추린 제목 (running title)은 한글 20자, 영문 10단어 이내로 한다.

③ 논문제목, 저자와 소속은 가운데 배열로 표기한다.

④ 아래쪽에는 연구진을 대표하고 원고에 대해 최종책임을 지는 교신저자의 성명을 쓰고 소괄호속에 교신저자의 소속과 전자우편주소를 기술한다. 필요한 경우 연구비수혜, 학회발표, 감사문구 등 공지사항을 기술할 수 있다.

5) 초 록

한글 원고인 경우에는 영문초록을, 영문 원고인 경우에는 한글초록을 작성해야 하며 한글 500자 이내, 영문 250단어 이내로 간결하게 작성한다. 연구의 목적, 재료 및 방법, 결과와 결론을 간단・명료하게 4개 문단으로 나누어 기술하고 구체적 자료를 제시 하여야 한다. 약자의 사용이나 문헌은 인용할 수 없다. 간추림의 아래에는 7단어 이내의 찾아보기 낱말을 기재한다.

6) 본 문

① 서 론

서론에서는 연구의 목적을 간결하고, 명료하게 제시하며 배경에 관한 기술은 목적과 연관이 있는 내용만을 분명히 기술하여야 한다. 논문과 직접 관련이 없는 일반적 사항은 피하여야 한다.

② 재료 및 방법

연구의 계획, 재료 (대상)와 방법을 순서대로 기술한다. 실험방법은 재현 가능하도록 구체적으로 자료의 수집과정, 분석방법과 치우침 (bias)의 조절방법을 기술하여야 한다. 재료 및 방법에서 숫자는 아라비아 숫자, 도량형은 미터법을 사용하고, 장비, 시약 및 약품은 소괄호 안에 제품명, 제조회사, 도시 및 국적을 명기한다.

③ 결 과

연구결과는 명료하고 논리적으로 나열하며, 실험인 경우 실측치에 변동이 많은 생물학적 계측에서는 통계처리를 원칙으로 한다. 표(Table)를 사용할 경우에는 논문에 표의 내용을 중복 기술하지 않으며, 중요한 경향 및 요점을 기술한다.

④ 고 찰

고찰에서는 역사적, 교과서적인 내용, 연구목적과 결과에 관계없는 내용은 가능한 한 줄이고, 새롭고 중요한 관찰 소견을 강조하며, 결과의 내용을 중복 기술하지 않는다. 관찰된 소견의 의미 및 제한점을 기술하고, 결론 유도과정에서 필요한 다른 논문의 내용을 저자의 결과와 비교하여 기술한다.

⑤ 참고문헌

a. 참고문헌은 50개 이내로 할 것을 권고한다. 기록된 참고문헌은 반드시 본문에 인용되어야 한다. 참고문헌은 인용된 순서대로 아라비아 숫자로 순서를 정하여 차례로 작성한다. 영어논문이 아닌 경우 기술된 문헌의 마지막에 소괄호를 이용하여 사용된 언어를 표기 한다.

b. 원고에 참고문헌을 인용할 때에는, 본문 중 저자명이 나올

경우 저자의 성을 영문으로 쓰고 소괄호속에 발행년도를 표시하며, 문장 중간이나 끝에 별도로 표시할 때에는 쉼표나 마침표 뒤에 어깨번호를 붙인다. 참고문헌이 두 개 이상일 때에는 소괄호속에 “ , ”으로 구분하고 발행년도 순으로 기재한다. 저자와 발행년도가 같은 2개 이상의 논문을 인용할 때에는 발행년도 표시뒤에 월별 발행 순으로 영문 알파벳 소문자 (a, b, c, ...) 를 첨부한다.

c. 참고문헌의 저자명은 한국인은 성과 이름, 외국인은 성과 이름, 외국인은 성 뒤에 이름의 첫 자를 대문자로 쓴다. 정기학술지의 경우 저자명, 제목, 정기간행물명 (단행본명), 발행연도, 권, 호, 페이지 순으로 기록한다. 단행본의 경우 저자명, 저서명, 판수, 출판사명, 인용부분의 시작과 끝 쪽수 그리고 발행년도의 순으로 기술한다. 학위논문은 저자명, 학위논문명, 발행기관명 그리고 발행년도 순으로 한다. 참고문헌의 저자는 모두 기재하며 저자의 성명은 성의 첫 자를 대문자로 하여 모두 쓰고, 이름은 첫문자만 대문자로 연속하여 표시한다. 이름사이에는 쉼표를 쓴다. 논문제목은 첫 자만 대문자로 쓰고 학명이외에는 이탤릭체를 쓰지 않는다. 학술지명의 표기는 Index Medicus 등재 학술지의 경우 해당 약자를 사용하고, 비등재학술지는 그 학술지에서 정한 고유약자를 쓰며 없는 경우에는 학술지명 전체를 기재한다. 기술양식은 아래의 예와 같다.

d. 정기학술지 논문 : Howell TH. Chemotherapeutic agents as adjuncts in the treatmenr of periodontal disease. Curr Opin Dent 1991;1(1):81-86 정유지, 이용무, 한수부. 비외과적 치주치료: 기계적 치주치료. 대한치주과학회지 2003;33(2):321-329

e. 단행본 : Lindhe J, Lang NP, Karring T. Clinical periodontology and implant dentistry. 4th edition. Blackwell Munksgarrd. 2008. 대한치주과학교수협의회. 치주과학. 제4판. 군자출판사. 2004.

f. 학위논문 : SeoYK - Effects of ischemic preconditioning on the phosphorylation of Akt and the expression of SOD-1 in the ischemic-reperfused skeletal muscles of rats Graduate school Hanyang University 2004.

⑥ 표 (table)

a. 표는 영문과 아라비아숫자로 기록하며 표의 제목을 명료하게 절 혹은 구의 형태로 기술한다. 문장의 첫 자를 대문자로 한다.

b. 분량은 4줄 이상의 자료를 포함하며 전체내용이 1쪽을 넘지 않는다.

c. 본문에서 인용되는 순서대로 번호를 붙인다.

d. 약자를 사용할 때는 해당표의 하단에 알파벳 순으로 풀어서 설명한다.

e. 기호를 사용할 때는 *, †, ‡, §, ‖, ¶, **, ††, ‡‡의 순으로 하며 이를 하단 각 주에 설명한다.

f. 표의 내용은 이해하기 쉬워야 하며, 독자적 기능을 할 수 있어야 한다.

g. 표를 본문에서 인용할 때는 Table 1, Table 2, Table 3 이라고 기재한다.

h. 이미 출간된 논문의 표와 동일한 것은 사용할 수 없다.

⑦ 그림 및 사진 설명

a. 본문에 인용된 순으로 아라비아 숫자로 번호를 붙인다. 예) Fig. 1, Fig. 2, Fig. 3, ...

b. 별지에 영문으로 기술하며 구나 절이 아닌 문장형태로 기술한다.

c. 미경 사진의 경우 염색법과 배율을 기록한다.

⑧ 그림 및 사진 (Figure)

a. 사진의 크기는 최대 175×230mm를 넘지 않아야 한다.

b. 동일번호에서 2개 이상의 그림이 필요한 경우에는 아라비아숫자 이후에 알파벳 글자를 기입하여 표시한다 (예: Fig. 1a, Fig. 1b)

c. 화살표나 문자를 사진에 표시할 필요가 있는 경우 이의 제거가 가능하도록 인화된 사진에 직접 붙인다.

d. 그림을 본문에서 인용할 때에는 Fig. 1, Fig. 2, Fig.3, ... 라고 기재한다.

e. 칼라 사진은 저자의 요청에 의하여 칼라로 인쇄될 수 있으며 비용은 저자가 부담한다.

⑨ 영문초록 (Abstract)

a. 영문초록의 영문 제목은 30 단어 이내로 하고 영문 저자명은 이름과 성의 순서로 첫 자를 대문자로 쓰고 이름 사이에는 하이픈“-”을 사용한다. 저자가 여러명일 경우 저자명은 쉼표로 구분한다. 저자의 소속은 학과, 대학, 대학교의 순서로 기재하며 주소는 쓰지 않는다. 제목, 저자와 소속의 기재방법은 한글의 경우와 같다.

b. 영문초록의 내용은 600 단어 이내로 작성하며 논문의 목적, 재료 및 방법, 결과와 결론의 내용이 포함되도록 4개의 문단으로 나누어 간결하게 작성한다. 각 문단에서는 줄을 바꾸지 말고 한 단락의 서술형으로 기술한다. 영문초록 아래쪽에는 7단어 이내의 주제어 (keyword)를 영문으로 기재하며 각 단어의 첫글자는 대문자로 쓴다. 이때 주제어는 Index Medicus 에 나열된 의학주제용어를 사용하여야 한다. 영문초록의 아래에는 교신저자 명을 소괄호속의 소속과 함께 쓰고 E-mail 주소를 쓴다.

⑩ 기타

a. 기타 본 규정에 명시되지 않은 사항은 협회 편집위원회의 결정에 따른다.

b. 개정된 투고규정은 2009년 11월 18일부터 시행한다.

10. 연구비의 지원을 받은 경우

첫 장의 하단에 그 내용을 기록한다.

11. 원저의 게재 및 별책 제작

원저의 저자는 원고게재에 소요되는 제작실비와 별책이 필요한 경우 그 비용을 부담하여야 한다.

DV FRIENDS

SIS SHINHUNG IMPLANT SYSTEM

기술 혁신상

2017 대한민국상품대상
Luna S 기술혁신상 수상



SIMPLE

EASY

BETTER

Luna S

Tapered-Straight-Tapered Design

Tapered - Crestal 고정력 부여
Straight - 식립 깊이 조절로 안정적인 식립감 제공
Tapered - Drill과의 매칭을 높여 추가적인 하단부 고정 역할
Immediate Placement & Loading에도 흔들리지 않는
초기 고정력 부여



Speed & Stability of Thread Design

나사산 깊이 및 Bone 접촉면
증가로 인한 초기 고정력 향상



Self Cutting Edge

Self-tapping 및 골질에 따른
Path변경 능력 향상

SHINHUNG

080-819-2261